Introduction processus obstructif 2.8

Comprendre anatomie (localisation organe, vaisseaux, nerfs…)

Comprendre physiologie, c.-à-d. la fonction normale dans tout l'organisme

➔Pour Aborder la physiopathologie assez aisément et comprendre les signes principes, l'évaluation, le diagnostic, traitement, surveillance

Les différents processus obstructifs ont des mécanismes relativement similaires

Abord par Power point et vidéo (commentaires essentiels à écouter, précise, explique les diapos)

A chaque approche processus obstructif, une Partie anatomie, physiologie spécifique et peu importante est évoquée (pas de saturation)

Les TD sont en rapport avec des situations emblèmatiques . Les cours médicaux éclairent leur compréhension.

L'accent est mis sur la compréhension des situations, sur les liens à faire, sur les compétences à mobiliser pour permettre un raisonnement infirmier réfléchi et transposable pour d'autres situations.

L'expérience des stages est à mobiliser pour imager et favoriser l'assimilation, la reconnaissance d'une situation

- Anatomie peut apparaitre complexe (idée que l’on se fait au départ), en réalité pas tant que cela.
- Organisme est un ensemble d’organes et non des organes détachés, isolés.
- Quand on considère un organe ou un syndrome obstructif d’un organe, il faut considerer l’entité du patient et la psychologie de l’individu, sa souffrance.
- Sa douleur a une place prépondérante

Tag rue des Pyrénées, Paris XX

Processus obstructif sur le tube digestif anatomie

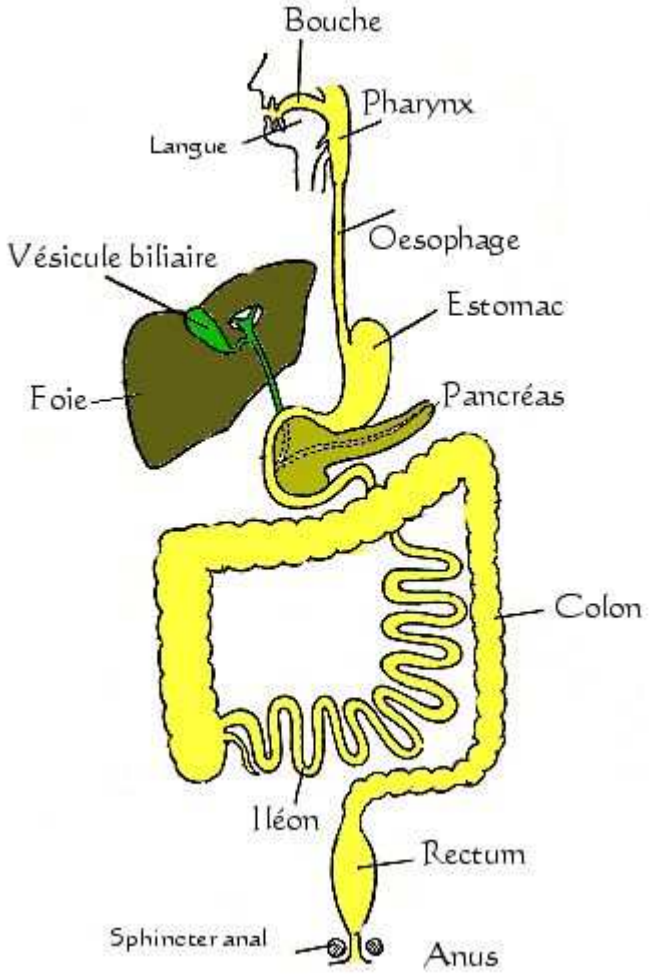

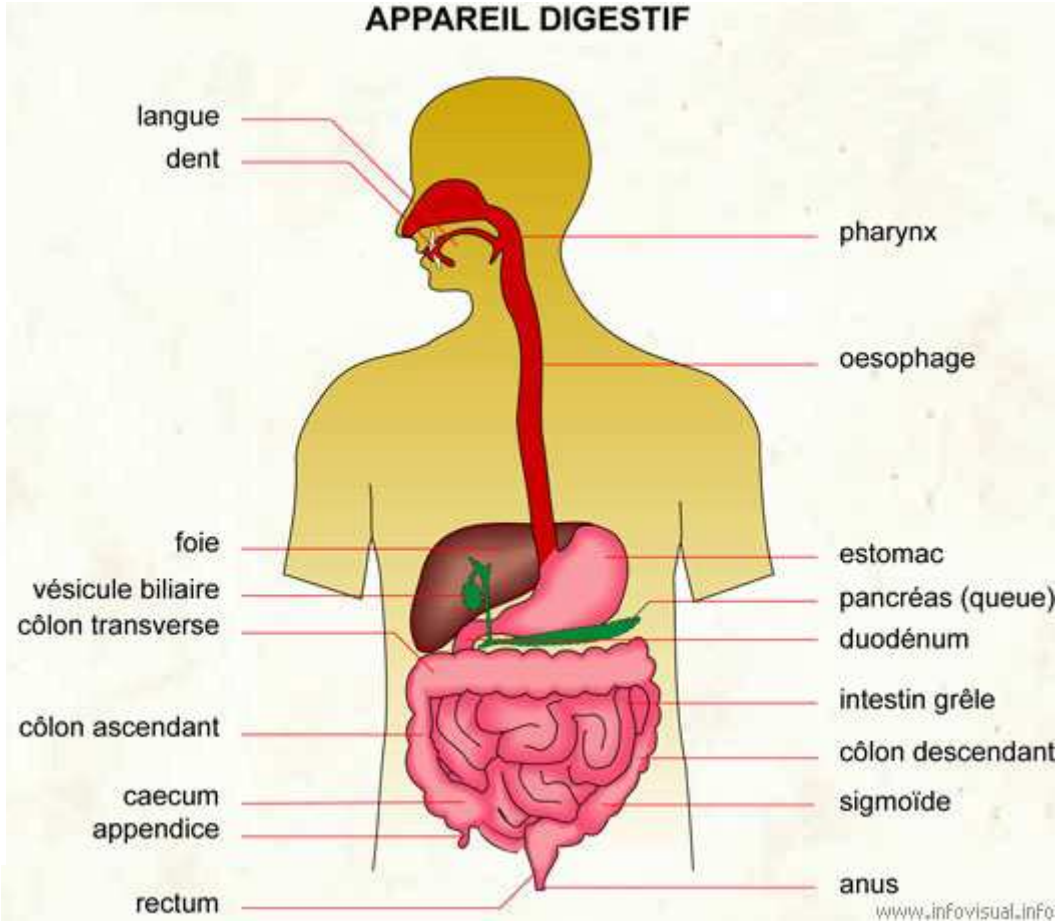

Appareil digestif physiologie

- Péristaltismes, toujours dans le même sens, faire progresser le bol alimentaire de l’estomac vers le colon

Si obstacle sur l'appareil digestif

<u>En amont de l'obstacle, (=au-dessus de)</u>

DILATATION

- Par accumulation des matières fécales
- Distention ➔ DOULEUR
- Nécrose - Péritonite

<u>En aval de l'obstacle, (=après)</u>

Intestin plat, sidération du tube digestif

▲Le médecin a 6 heures pour sauver le tube digestif du patient sinon il subira une ablation: colostomie, iléostomie,

- Le tube digestif à la peau = stomie, permet de deverser les selles dans une poche plutôt que dans l'abdomen

- Attention chez la personne agée, les signes sont moins évidents sur le plan abdominal, repérer d’autres signes non abdominaux, troubles du comportement, cognitif, …

Processus obstructif sur le tube digestif

- Le Péritoine : enveloppe fine aux propriétés physiologiques remarquables englobe les viscères.
- Parfois, les viscères, peuvent s'engager à travers le péritoine et ainsi, l'anse digestive va se retrouver prise au garrot, garroté, étranglé, le tube digestif se retrouve compressé, les vaisseaux qui l'irrigue n'apporte plus assez d'oxygène et ce tissu étouffe, meurt: c'est la nécrose, avec péritonite
- Les phénomènes sont l'étranglement, la rotation (volvulus) toujours cet même idée de strangulation.

Volvulus of the Sigmoid Colon

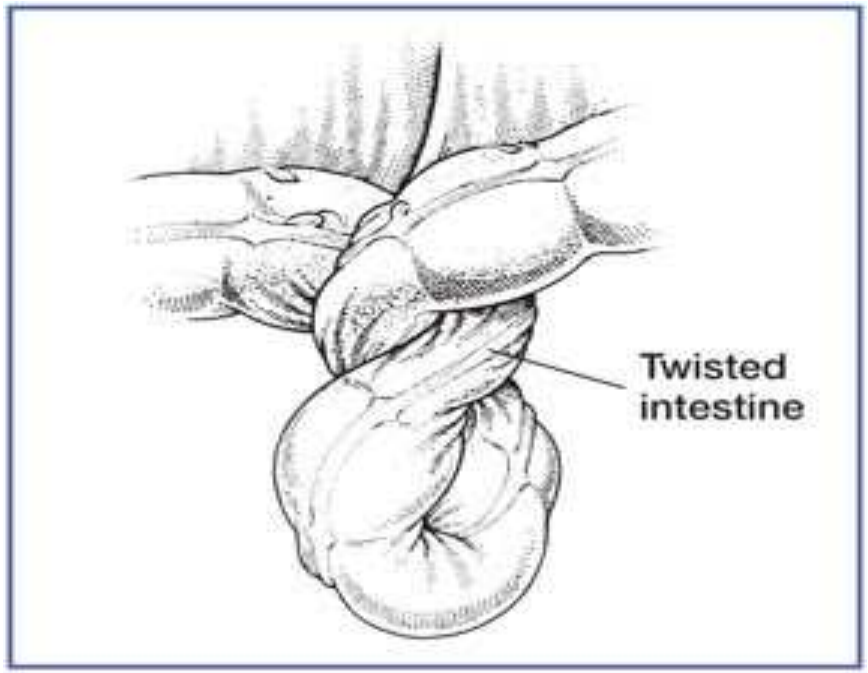

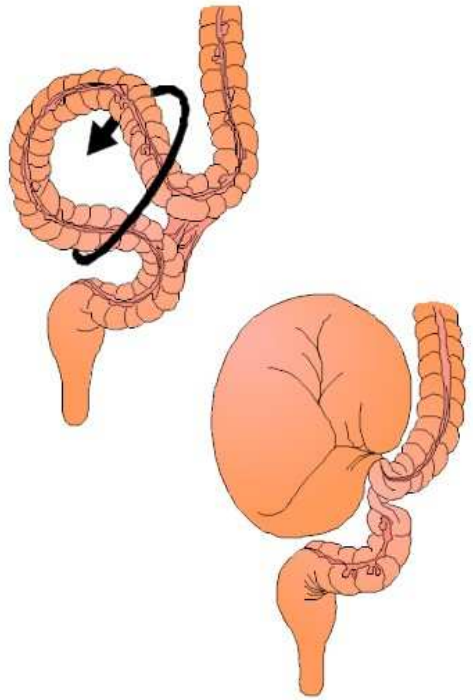

In the upper image the unattached loop of bowel twists causing the bowel lumen to become obstructed (bottom image) leading to the inability of stool to pass and compression of the blood supply to the looped bowel segment.

LifeART Collection Images Copyright © 1989-2001 by Lippincott Williams & Wilkins, Baltimore, MD

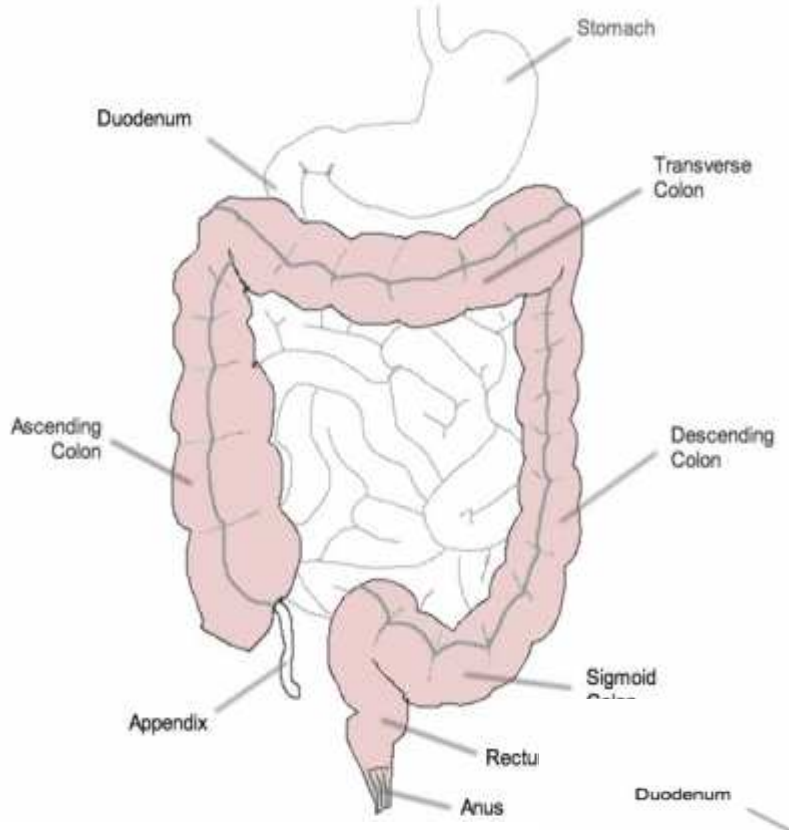
Stomach
Duodenum
Transverse Colon
Ascending Colon
Descending Colon
Appendix
Rectu
Anus

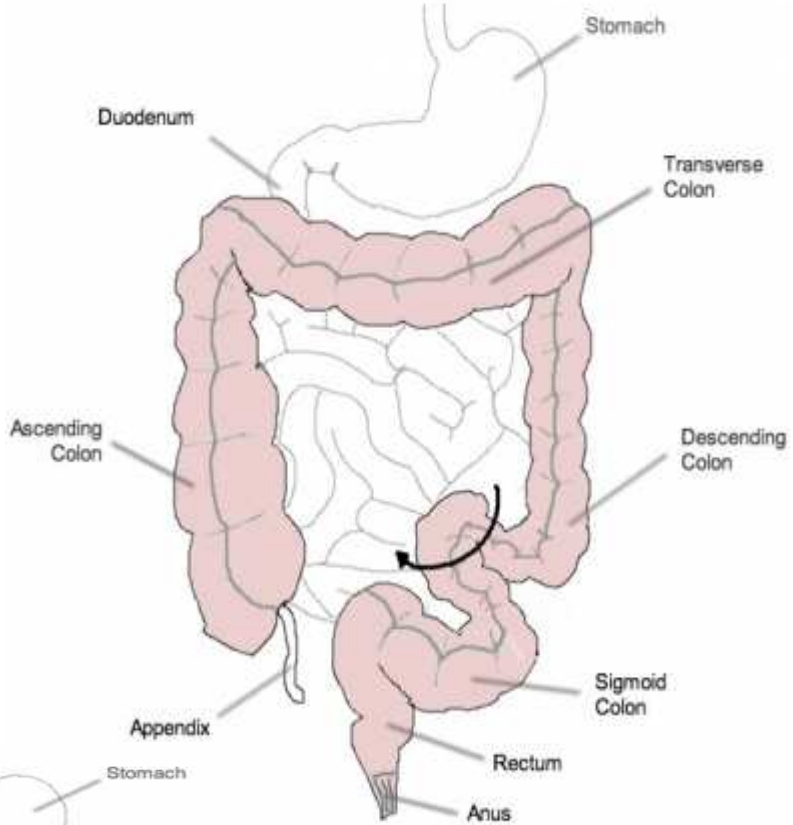
Stomach
Duodenum
Transverse Colon
Ascending Colon
Descending Colon
Appendix
Sigmoid Colon
Rectum
Anus

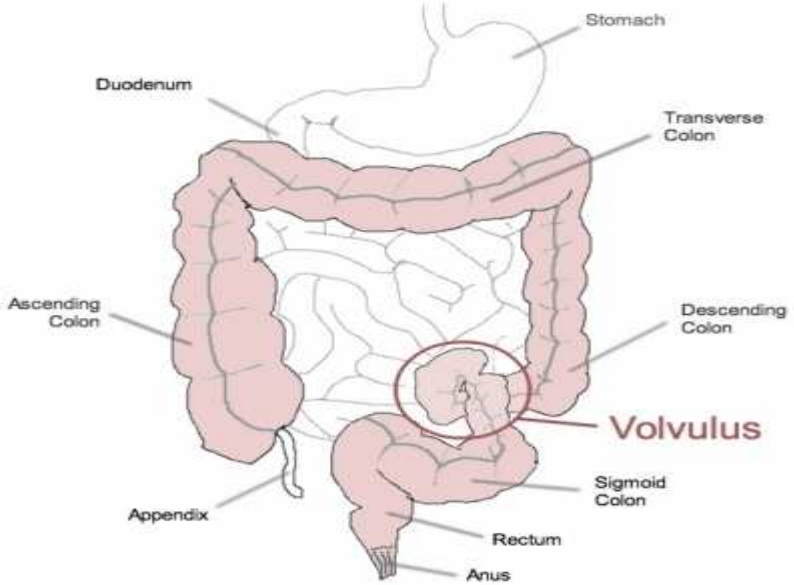
Stomach
Duodenum
Transverse Colon
Ascending Colon
Descending Colon
Volvulus
Sigmoid Colon
Appendix
Rectum
Anus

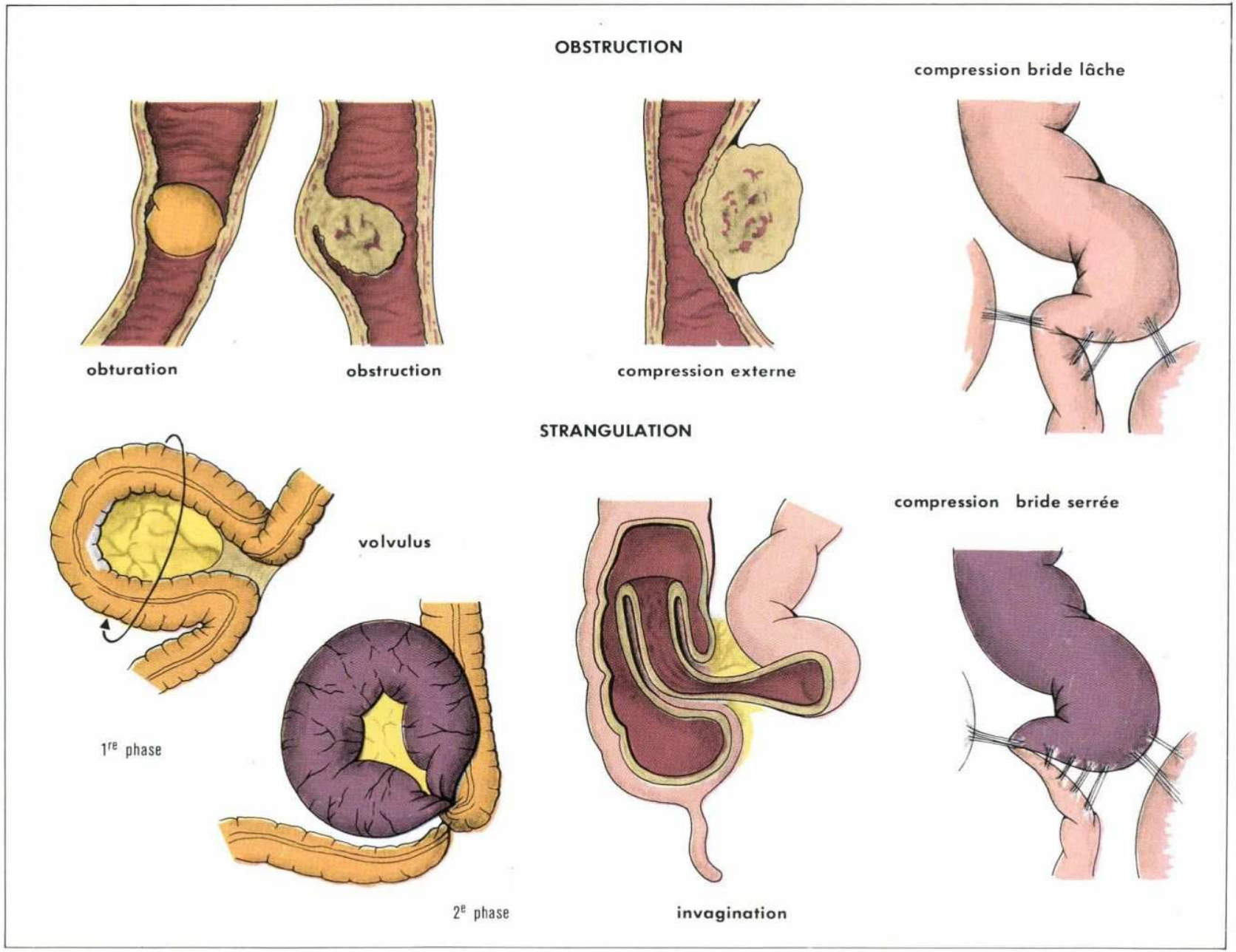

Schéma simple des occlusions par obstruction et par strangulation.

Introduction au caractère d'urgence

- **DILATATION = DOULEUR =SONNETTE D'ALARME**

Quand il y a douleur = il y a Vie

DOULEUR = SIGNAL D'ALARME = COURSE CONTRE LA MONTRE

Éliminer les choses importantes qui peuvent engager le pronostic vital

Infirmier a le pouvoir de dire que le patient a une douleur, de la localiser, de repérer les signes anormaux, d'alerter le médecin, de prioriser ce patient

Un processus obstructif c'est anormal, il faut appeler le médecin sans tarder afin d'éliminer les pathologies graves.

Les prescriptions d'antalgiques, doivent faire l'objet d'une 1ère attention (sur le plan légal et éthique), et est parrallèle aux investigations diagnostiques- L'ide y veille, y participe

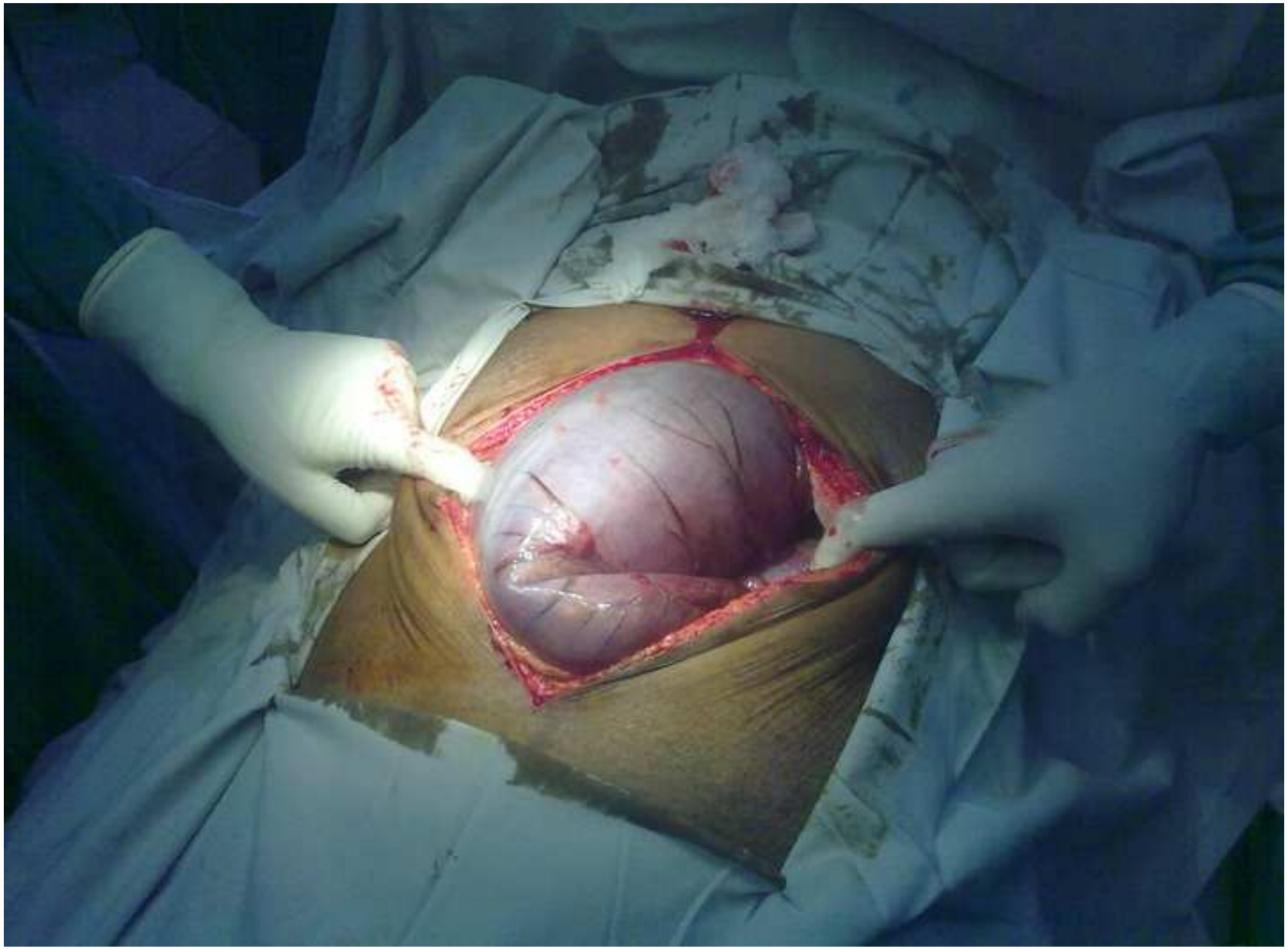

Volvulus caecal

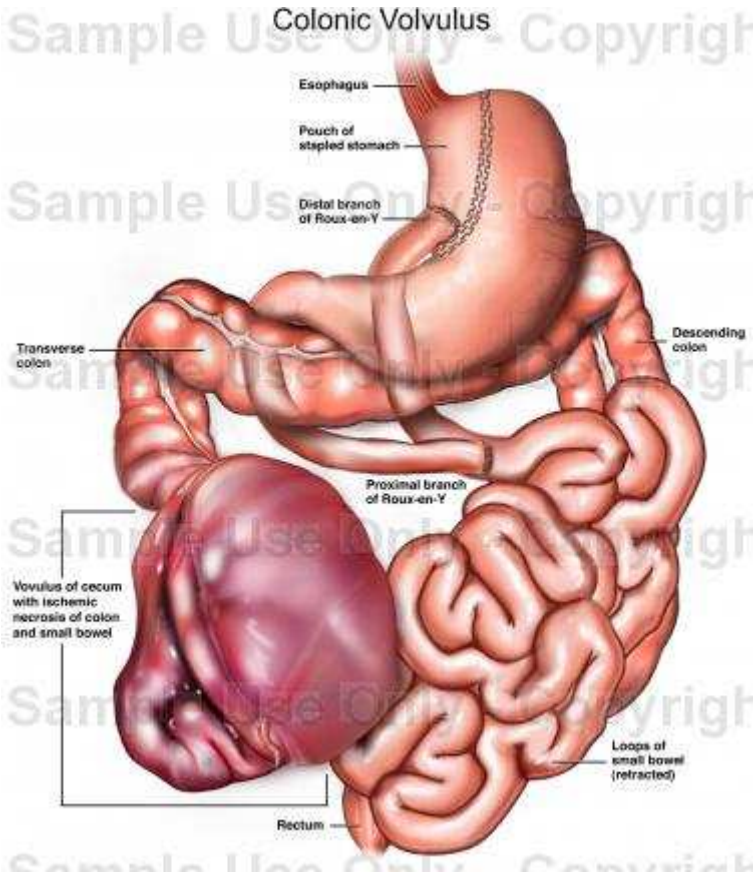

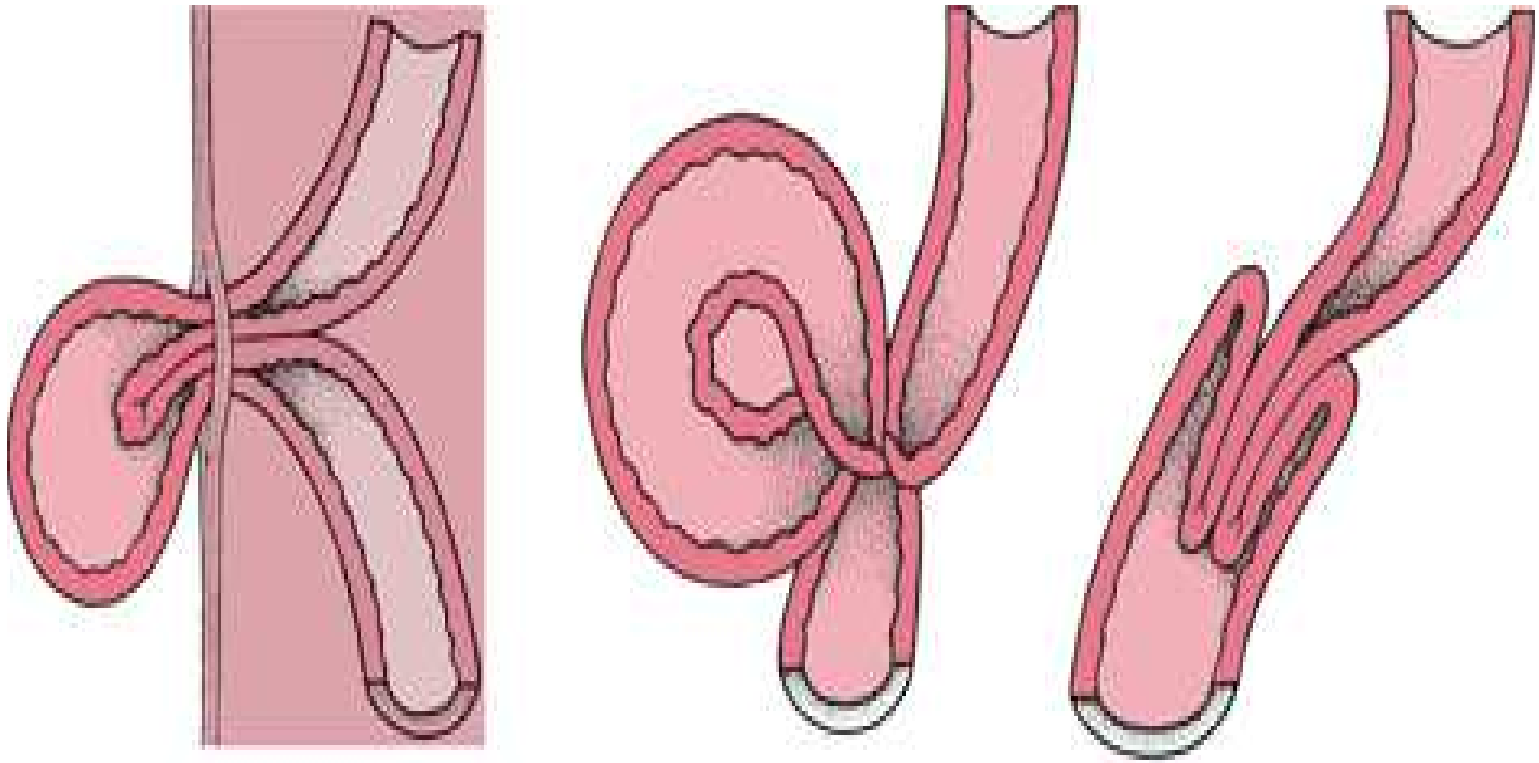

Strangulated Hernia

Volvulus

Intussusception

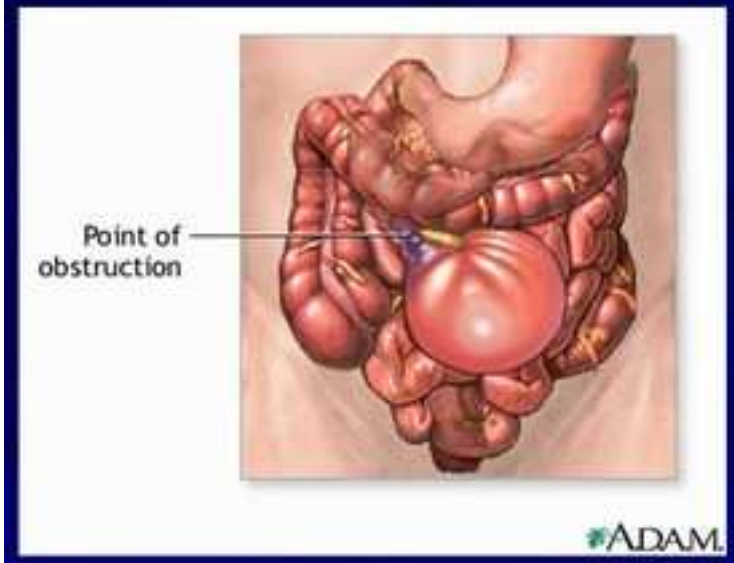

Occlusion par strangulation

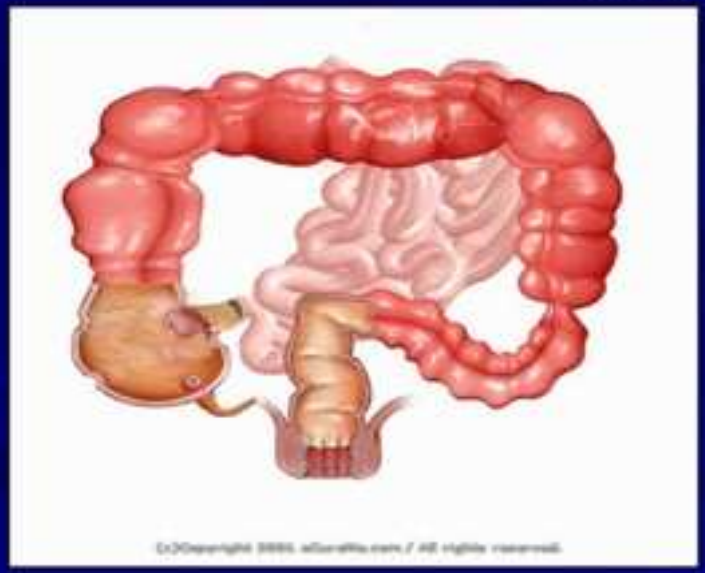

Occlusion par obstruction

telecharger apartir de www.sba-medecine.medecinalgerie.com

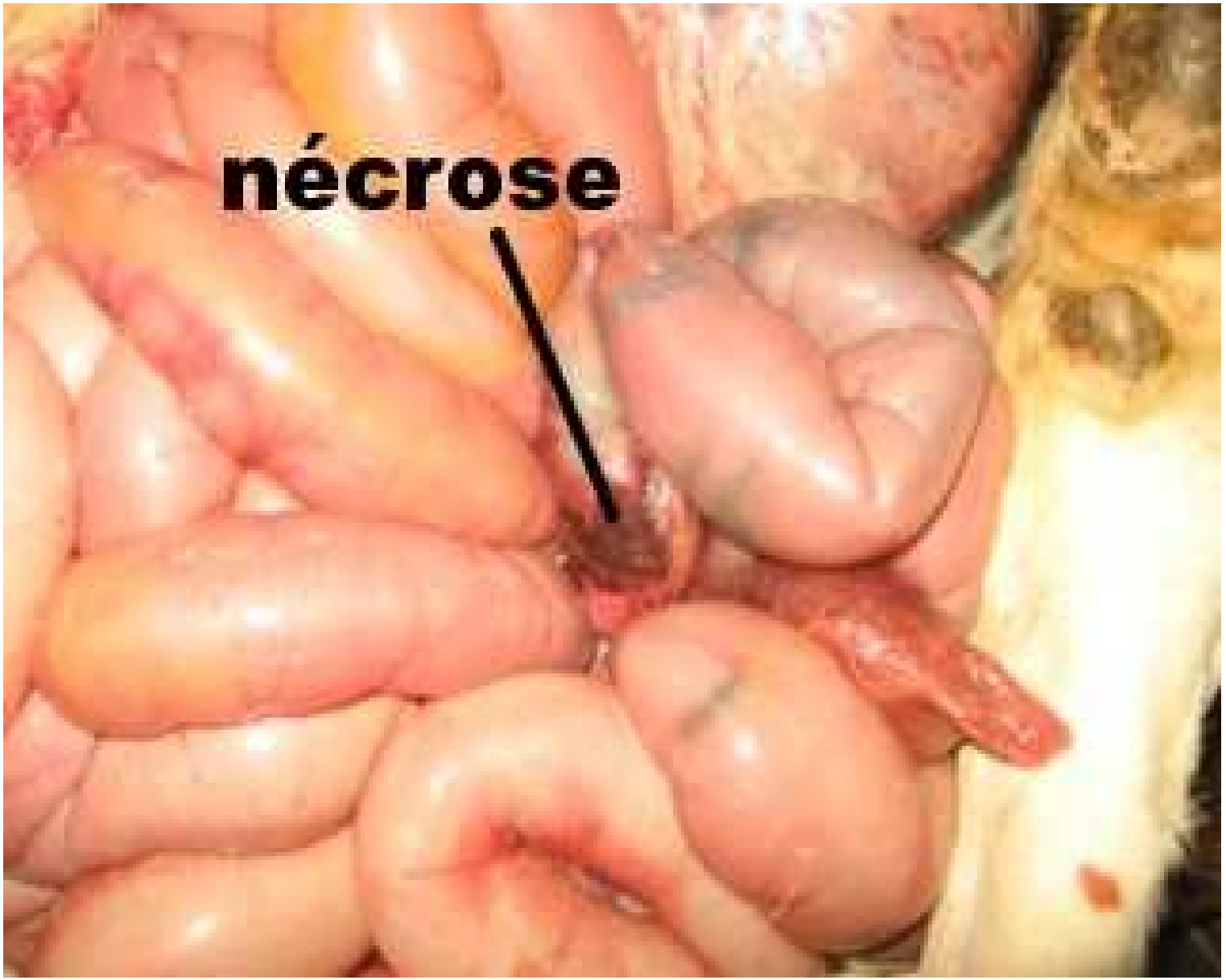
nécrose

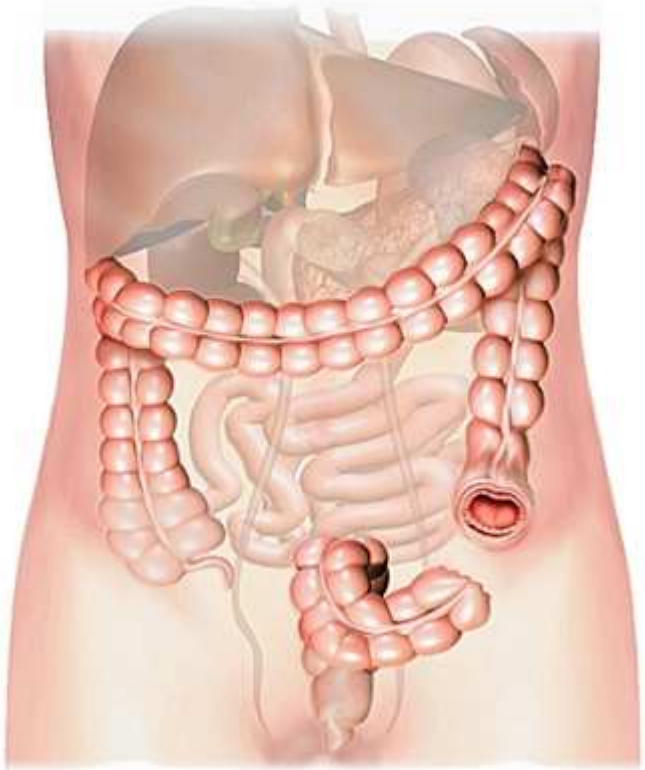

- L’anatomie, c’est aussi l’histologie, le tube digestif est constitué de différentes villosités.
- Les aliments ingérés sont fragmentés, puis sont absorbés par la muqueuse de l’intestin grèle, c’est une paroi fine.
- Toutes ces cellules constituant ce tissu, consomment de l’O2

- si souffrance, la paroi digestive meurt, risque péritonite et trouble hydro-électrolytiques (déshydratation)
- Diagnostics par Différents moyens :
- - le scanner = Rayons X,diagnostic rapide, coupe du corps en saucisson.
- On voit toujours (tête patient en fond de salle) la droite du patient à ma gauche, et la gauche du patient à ma droite

Obstructif!Attention au fécalome !

- Attention patient sous morphine ,
- Risque de Fécalome➔ DILATATION EN AMONT DU COLON ➔ Météorisme abdominal, douleur.
- Chez le patient agé, parfois manifestations par des troubles cognitifs associés au processus obstructif, et à un processus infectieux
- ➔ réponse rapide à donner et avant scanner, nécessité vérification que ampoule rectale est vide.

Obstacle mécanique	
Intra-luminal	Bézoard (fig. 18.3) (conglomérat d'aliments non digérés qui font obstacle), calcul (fig. 18.4), parasite, fécalome
Pariétal	Cancer, polype Inflammatoire : maladie de Crohn (fig. 18.5), tuberculose, ischémie, radiothérapie Hématome, invagination intestinale (fig. 18.6)
Extra-luminal	Brides post-opératoires, adhérences, volvulus, hernie étranglée Carcinose péritonéale, tumeur ovarienne
Paralysie du péristaltisme	
Iléus réflexe	Colique néphrétique, infection pleuro-pulmonaire, infarctus du myocarde, grossesse extra-utérine, torsion de kyste de l'ovaire Traumatisme : rachis, bassin ; hématome du psoas Pancréatite aiguë, appendicite mésocœliaque péritonite, infarctus mésentérique
Pseudo-obstruction intestinale	Métabolique : hypercalcémie, hypokaliémie, acidose Médicaments : opiacés, anticholinergiques, neuroleptiques Maladie générale : diabète, hypothyroïdie, sclérodermie Syndrome d'Ogilvie

Voies biliaires

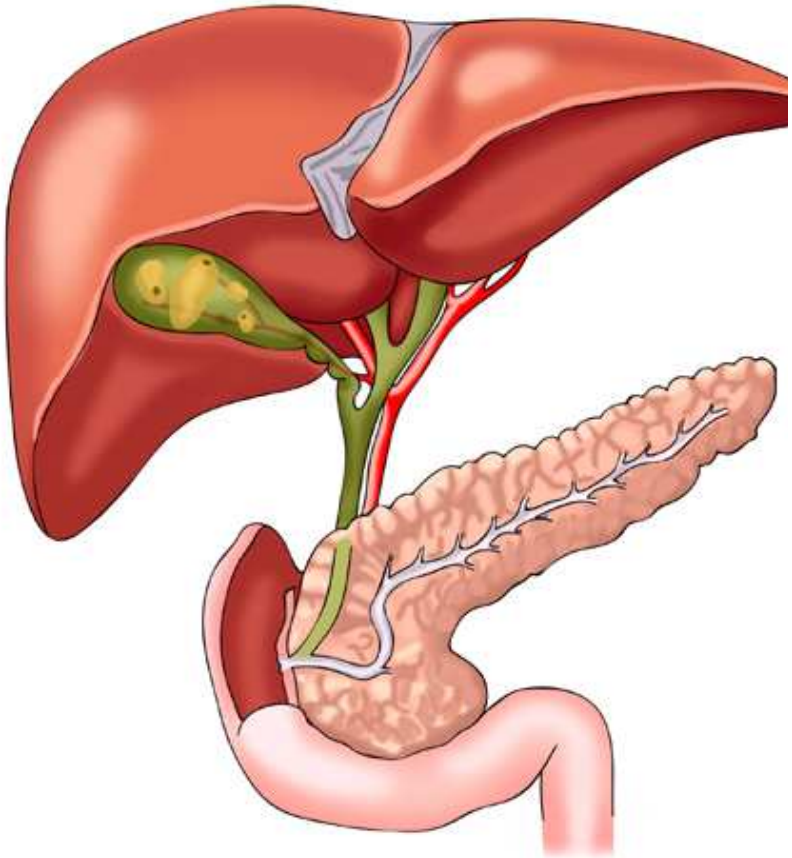

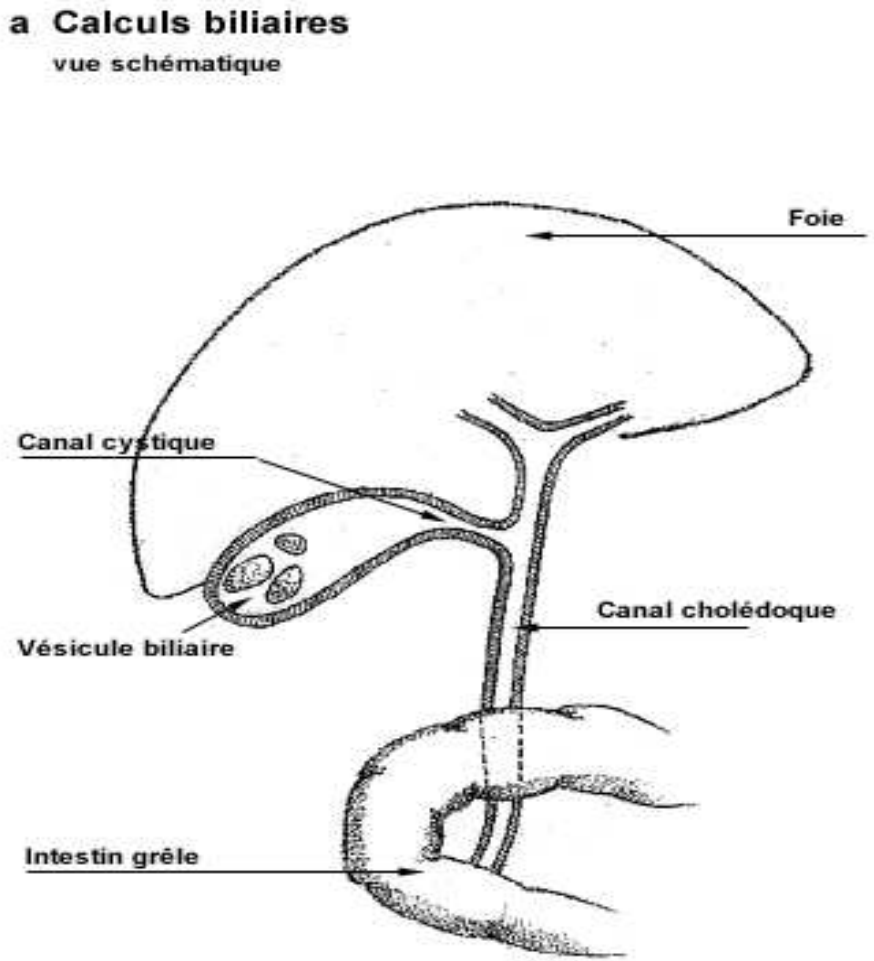

obstruction sur les voies biliaires – canal cholédoque (canal hépatique, canal biliaire)

- Si Obstacle – DISTENSION. DILATATION., cela va « exploser »,(sac de bile se nécrose, se gangrène, il est noir, il va y avoir rupture, explosion, risque infectieux+++)
- Si cela se bloque – DILATATION, c’est ce qui fait mal
- Les organes souffrent de la dilatation du tube digestif ou des voies biliaires.

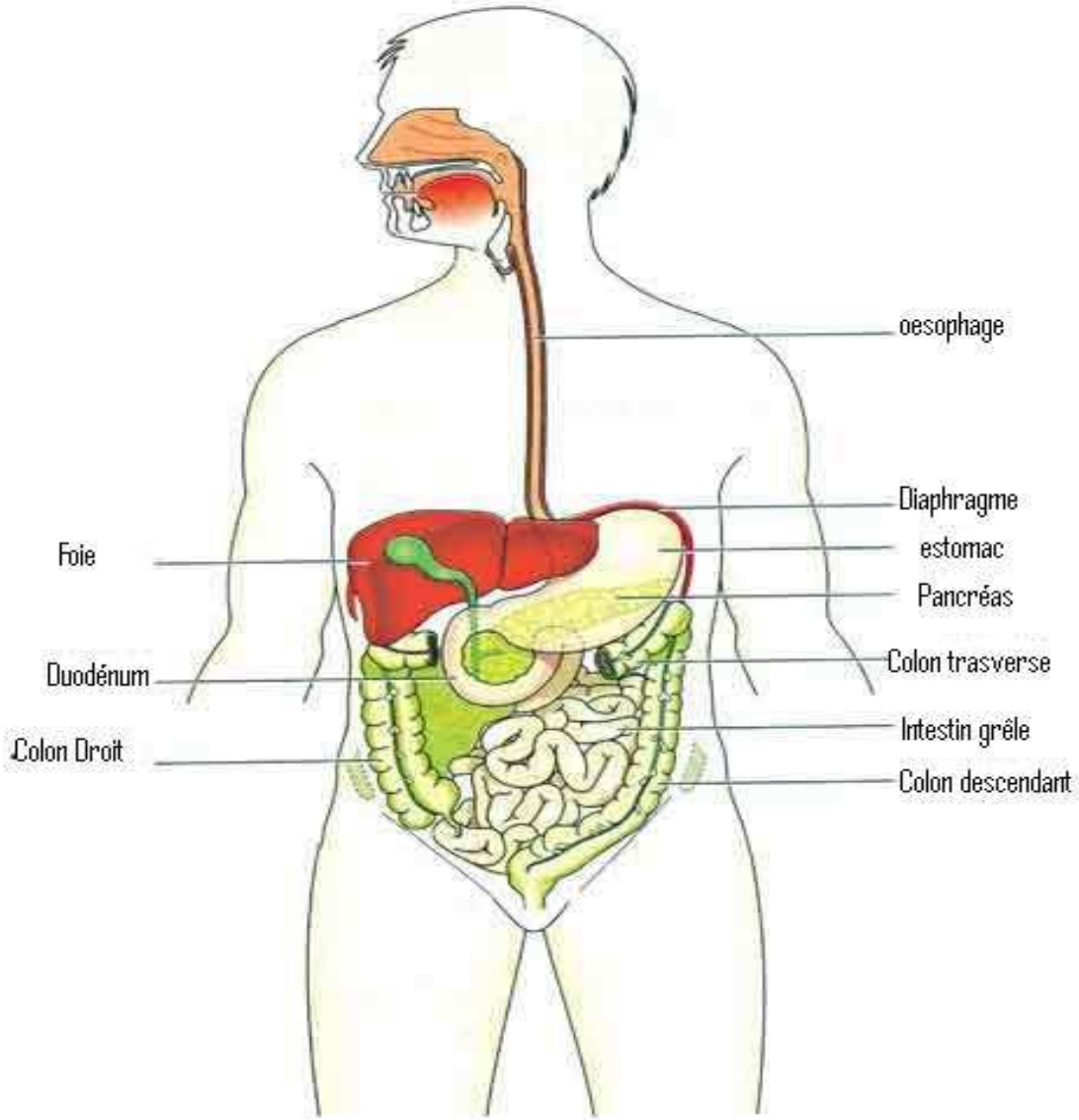
oesophage
Diaphragme
Foie
estomac
Pancréas
Duodénum
Colon trasverse
Intestin grêle
Colon Droit
Colon descendant

Régions abdominales

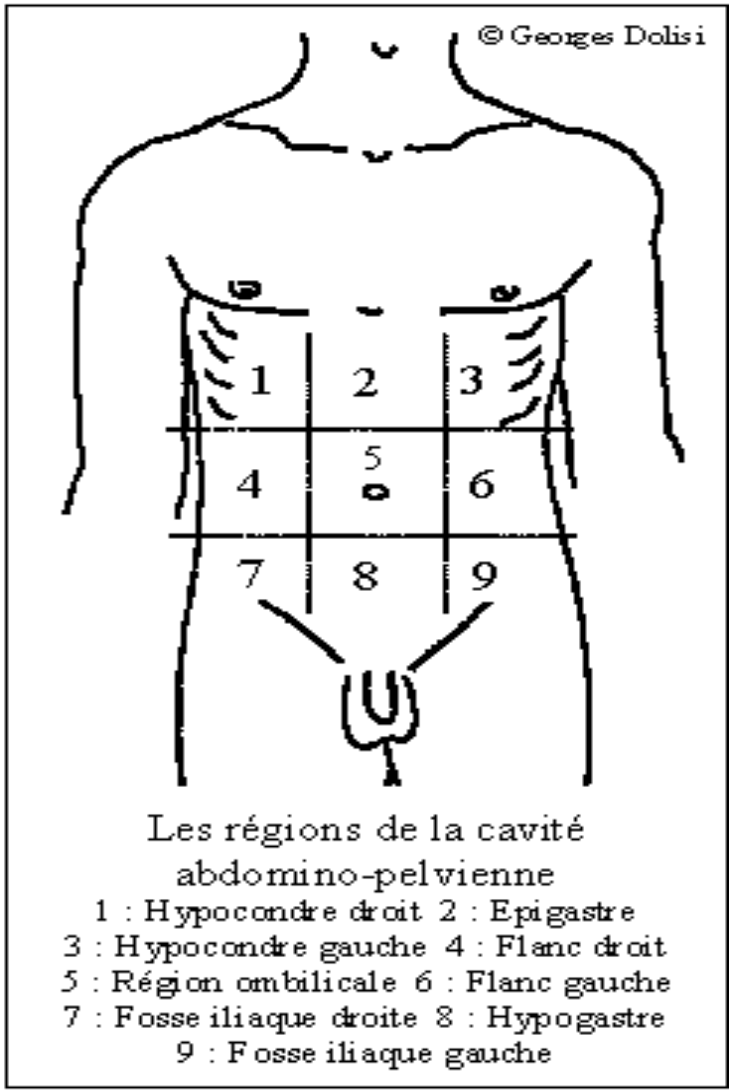

Les régions de la cavité abdomino-pelvienne

1 : Hypocondre droit 2 : Epigastre
3 : Hypocondre gauche 4 : Flanc droit
5 : Région ombilicale 6 : Flanc gauche
7 : Fosse iliaque droite 8 : Hypogastre
9 : Fosse iliaque gauche

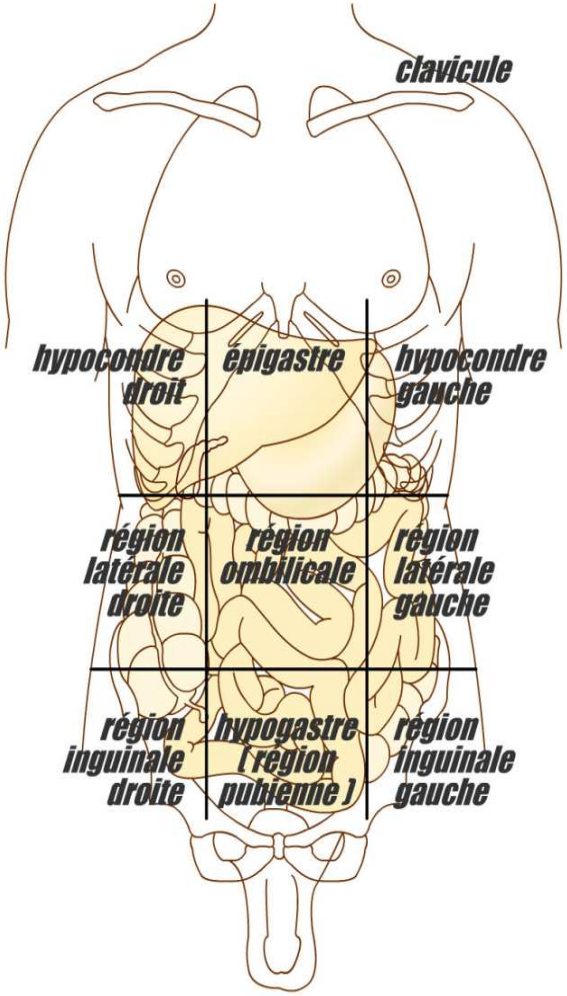

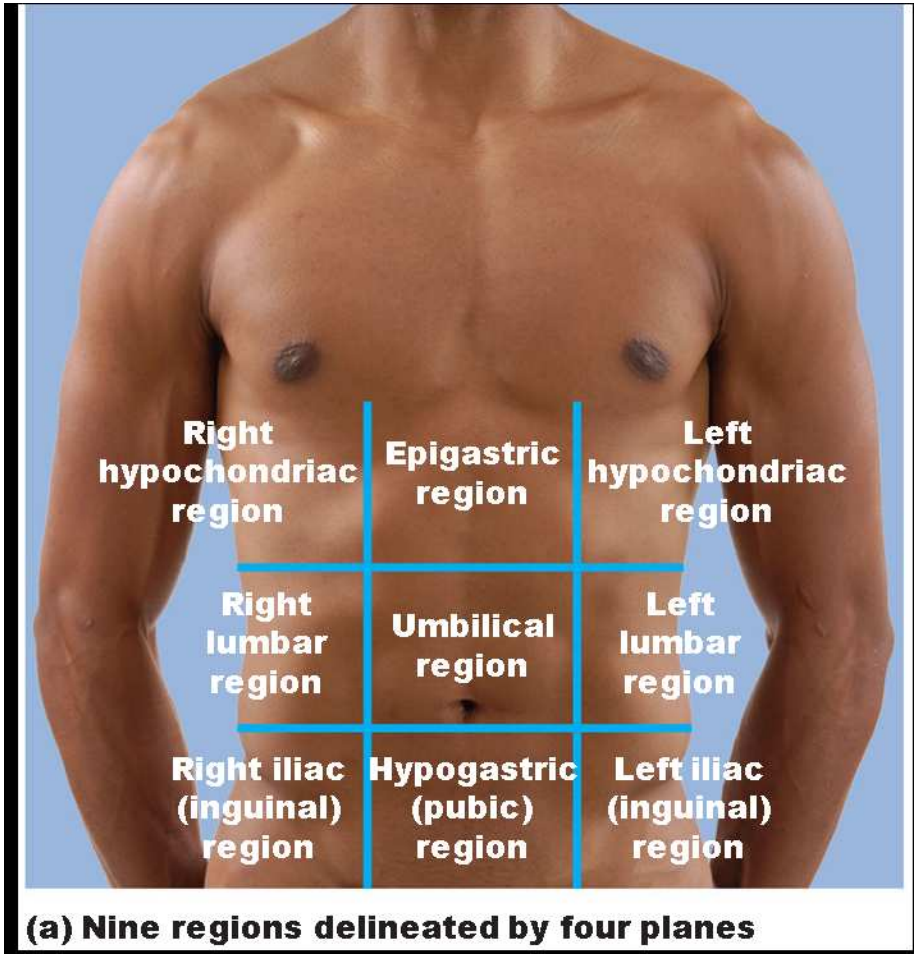

(a) Nine regions delineated by four planes

Au niveau du Rétro-péritoine (= derrière le péritoine), il y a d'autres organes. Ils peuvent s'obstruer et provoquer syndrome obstructif

- Les reins + le pédicule vasculaire:
- Les reins filtrent ce qui passe dans le sang. Le sang arrive par les artères et repart par les veines caves
- L'urine est filtrée par le rein, elle descend par les voies urinaires et s'accumule dans la vessie
- Si obstacle sur les voies urinaires, le rein continue de fonctionner, il produit de l'urine, et il pousse l'urine, cela provoque une DILATATION qui fait mal, c'est épouvantable, c'est la dilatation des uretères
- La DOULEUR est le SIGNAL

FACULTÉ DE MÉDECINE
PIERRE & MARIE CURIE

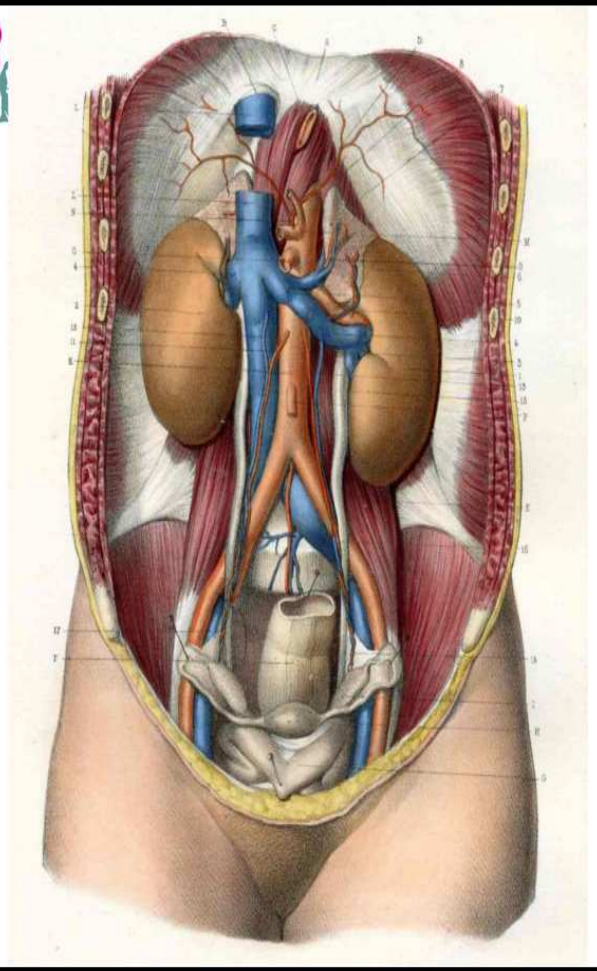

UPMC
PARIS UNIVERSITAS

FR 00:41 04/09/2012

Douleurs dans les coliques néphrétiques

Dilatation de l’uretère gauche en amont par obstacle (lithiase=calcul) engagé dans le bas de l’uretère

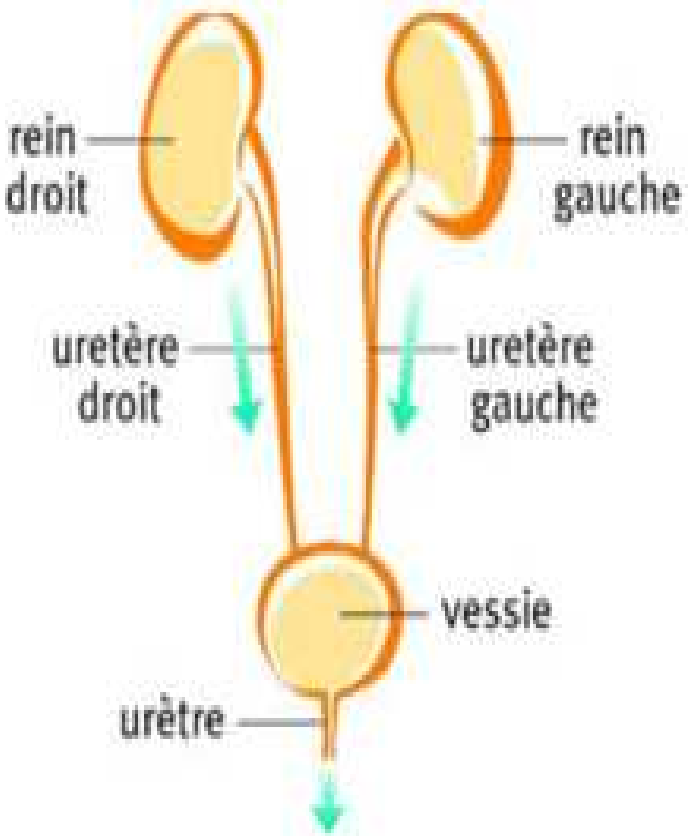

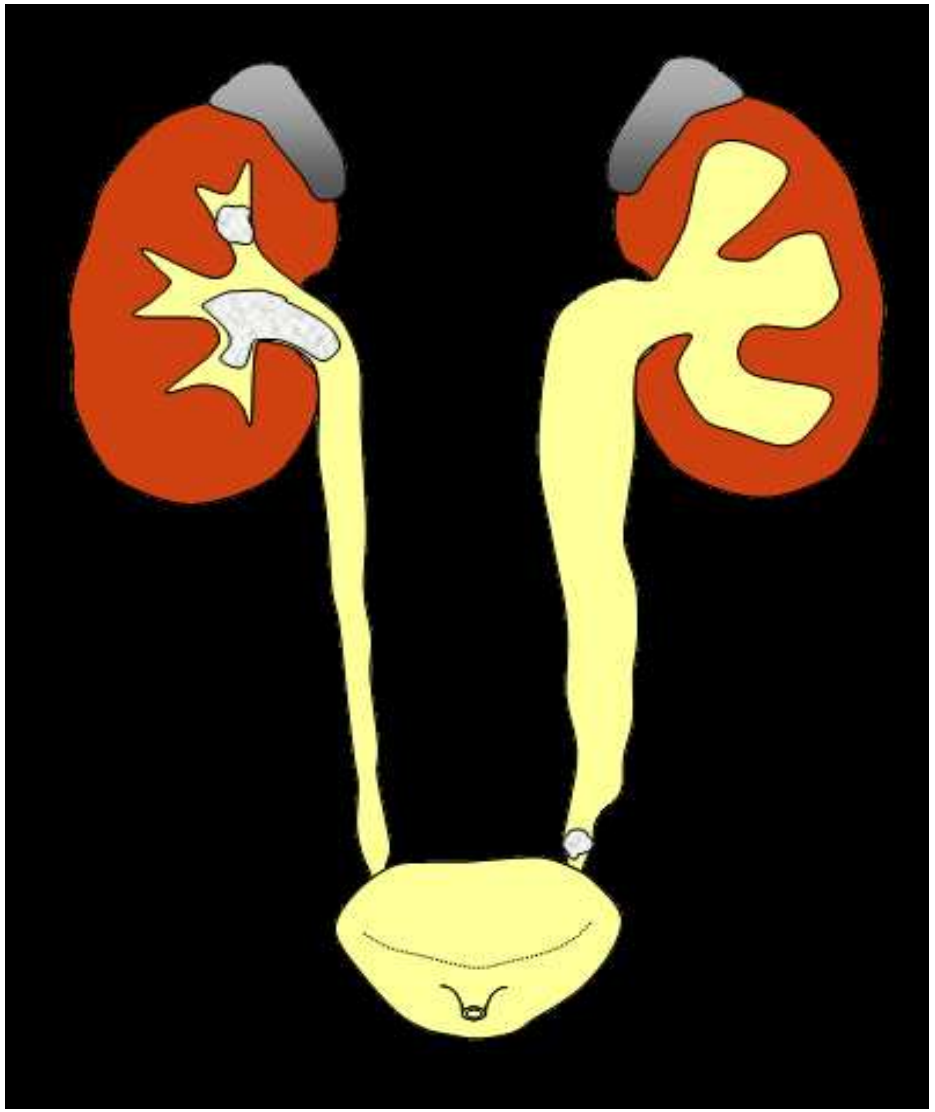

- Si obstacle (cause: lithiase, ou tumeur) cela entraine une dilatation pyelocaliciele par accumulation d'urines en amont.
- La dilatation provoque des douleurs atroces insupportables.
- En urologie, différents types d'obstacles:
- Une prostate qui augmente de volume (adénome), peut occlure l'urètre. Cela va entrainer une dilatation rénale en amont, des douleurs (le traitement sera de faire de la place). En aval, pollakiurie, irritation lors de l'émission d'urines, anurie.
- Une infection peut aggraver le processus

Prostate rapport anatomique

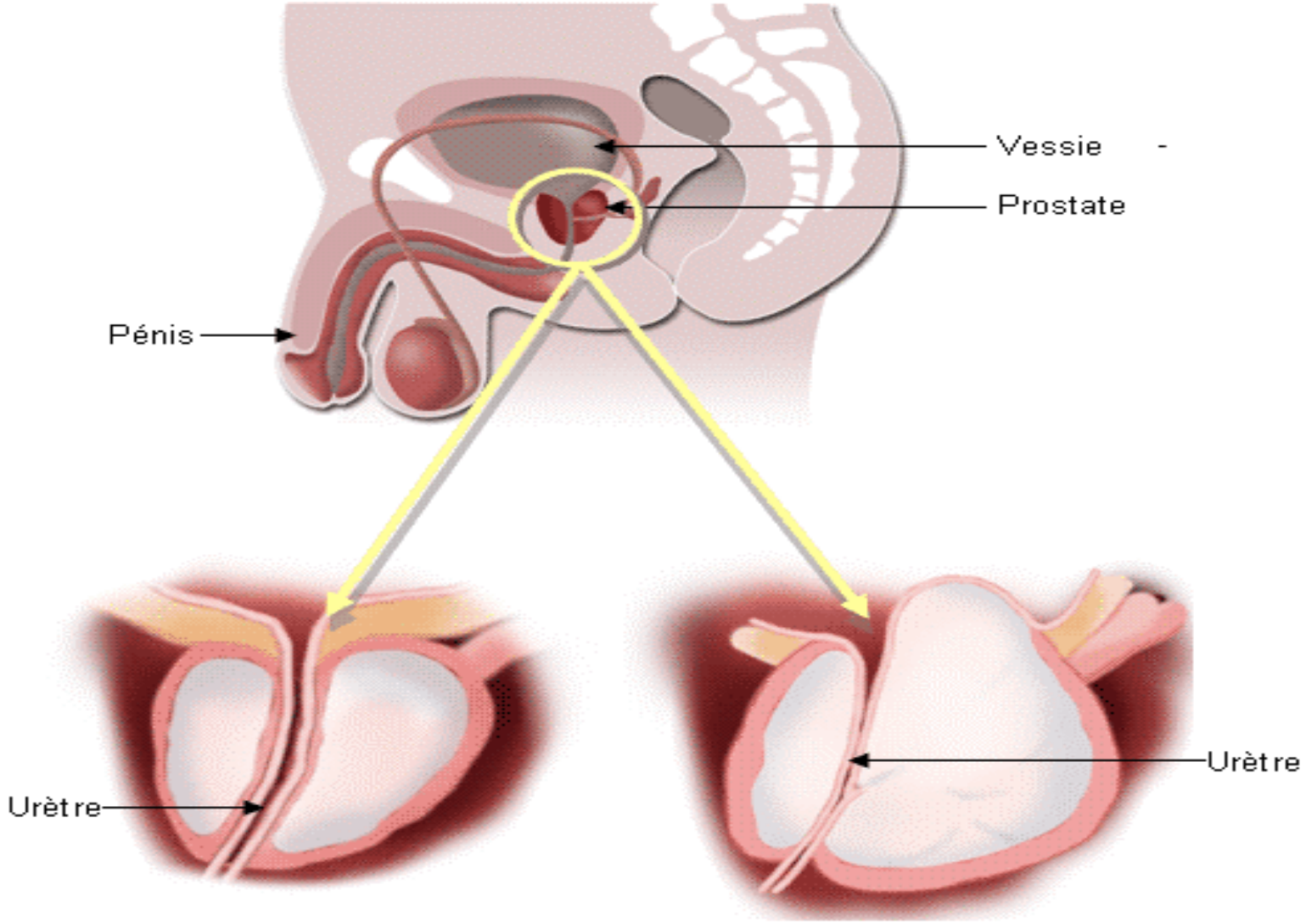

RESECTION ENDOSCOPIQUE PROSTATIQUE

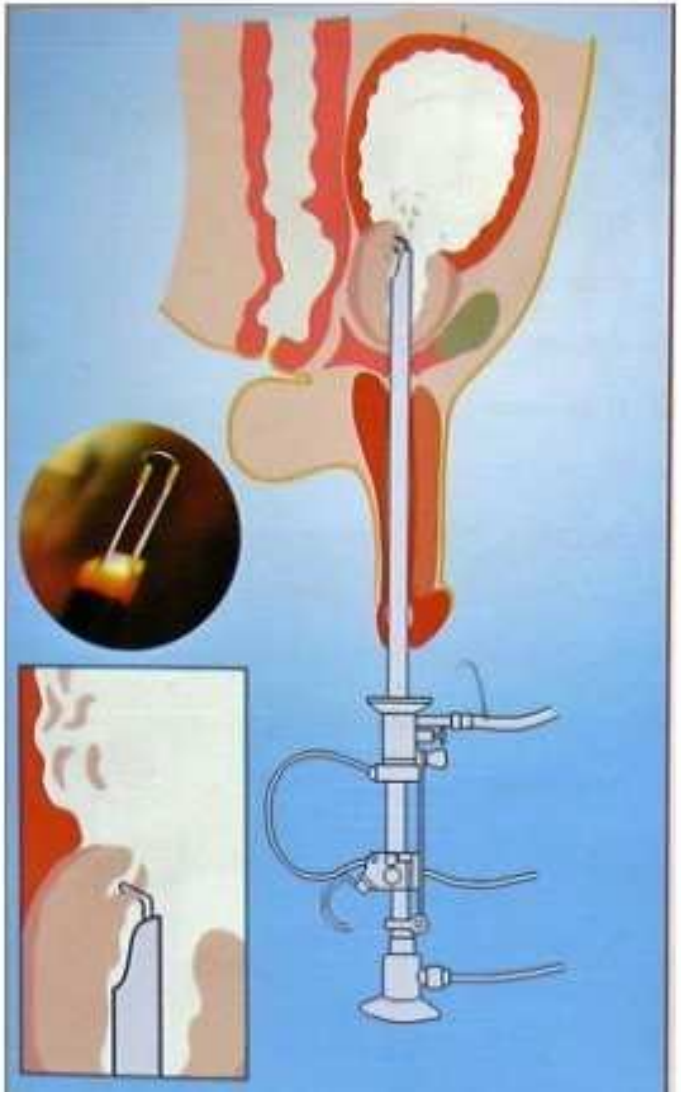

obstruction prostatique

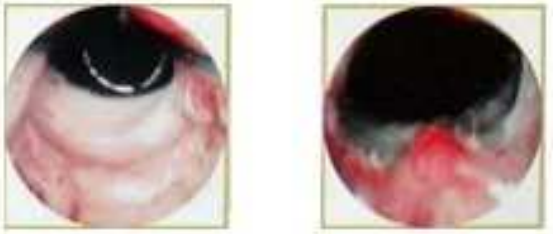

résection terminée

- La douleur appartient au processus obstructif, mais la localisation est difficile et ne correspond pas toujours, directement à la zone pathologique
- Il faut rechercher la cause
- Attention: chez la personne agée, il y a peu de symptomes, il faut partir des signes comme des troulbes cognitifs, une déshydratation, perte d'appétit
- Attention la personne agée est très sensible, chercher assiduement
- L'infirmier, en observant le patient doit faire venir le médecin au chevet du patient en lui précisant les signes repérer: « il a mal venez voir ce qui se passe, attirer le médecin qui peut seulement passer.

- Image de L’ICEBERG
- Douleur face perceptible d’un problème

prise en compte de la douleur- Soulager

- faire le diagnostic (pourquoi, comment)

PRocessus obstructif de vaisseaux sanguins

- Connaitre anatomie cardio vasculaire et Il faut aussi connaître anatomie des membres pour localiser le réseau vasculo-nerveux.
- Savoir si le processus vasculaire est obstrué ou si c'est autre chose

- **<u>Sur un vaisseau « artère</u> » (accumulation lipides, agrégat qui entraine la diminution du calibre, de la lumière du « tuyau », de plus en plus petit).**
- **par stagnation, par embolie, il va obstruer de façon aigue un vaisseau, l'oxygène n'arrive pas vers la partie distale** car il y a rétrécissement du calibre du « tuyau »
- **Tout ce qui est en aval du vaisseau sanguin souffre, meurt.**
- Le jour où un caillot se forme, si une plaque d'athérome, se détache, tout ce qui sera en aval va souffrir (ex. mort des orteils)
- Par un examen artériographie, une recherche d'un obstacle, vision du produit de contraste bloqué

Obstruction artère pédieuse avec Nécrose

CETTE DOULEUR QUAND VOUS MARCHEZ...
...et si c'était vos artères ?
des pas pour la vie

Le cœur et la vascularisation

- Le cœur est une pompe qui envoie le sang riche en O2 vers la périphérie: le cerveau, le foie, les reins, …..
- Le cœur s'oxygène lui-même par les artères coronaires, mais celles-ci peuvent se boucher➔ infarctus du myocarde (qui est le résultat d'une sténose sur une artère coronaire)
- Tout ce qui sera en aval va souffrir (si effort, une partie du cœur va mourir) le cœur va perdre en force de contraction.

- L’examen de choix est la coronarographie pour localiser la sténose, réaliser une angioplastie et l’échographie cardiaque pour mesurer capacité de contraction, capacité du cœur.

- Un OAP (=Œdème Aigue du Poumon) est le fait d’un dysfonctionnement de la capacité de la pompe cardiaque.
- Si le cœur gauche dysfonctionne, les pressions sanguines augmentent en amont du cœur, l’eau des vaisseaux passent anormalement vers les alvéoles, c’est l’OAP avec une diminution des échanges gazeux

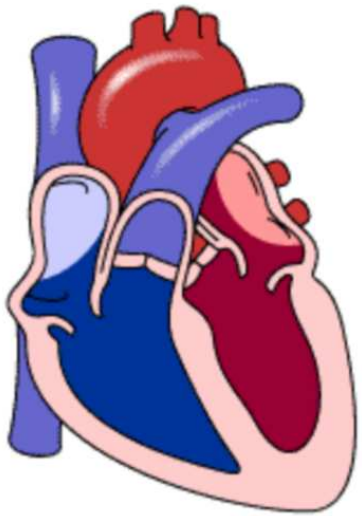

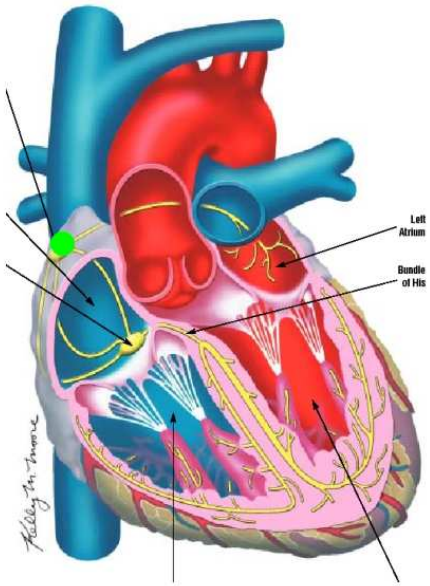
Left
Atrium
Bundle
of His

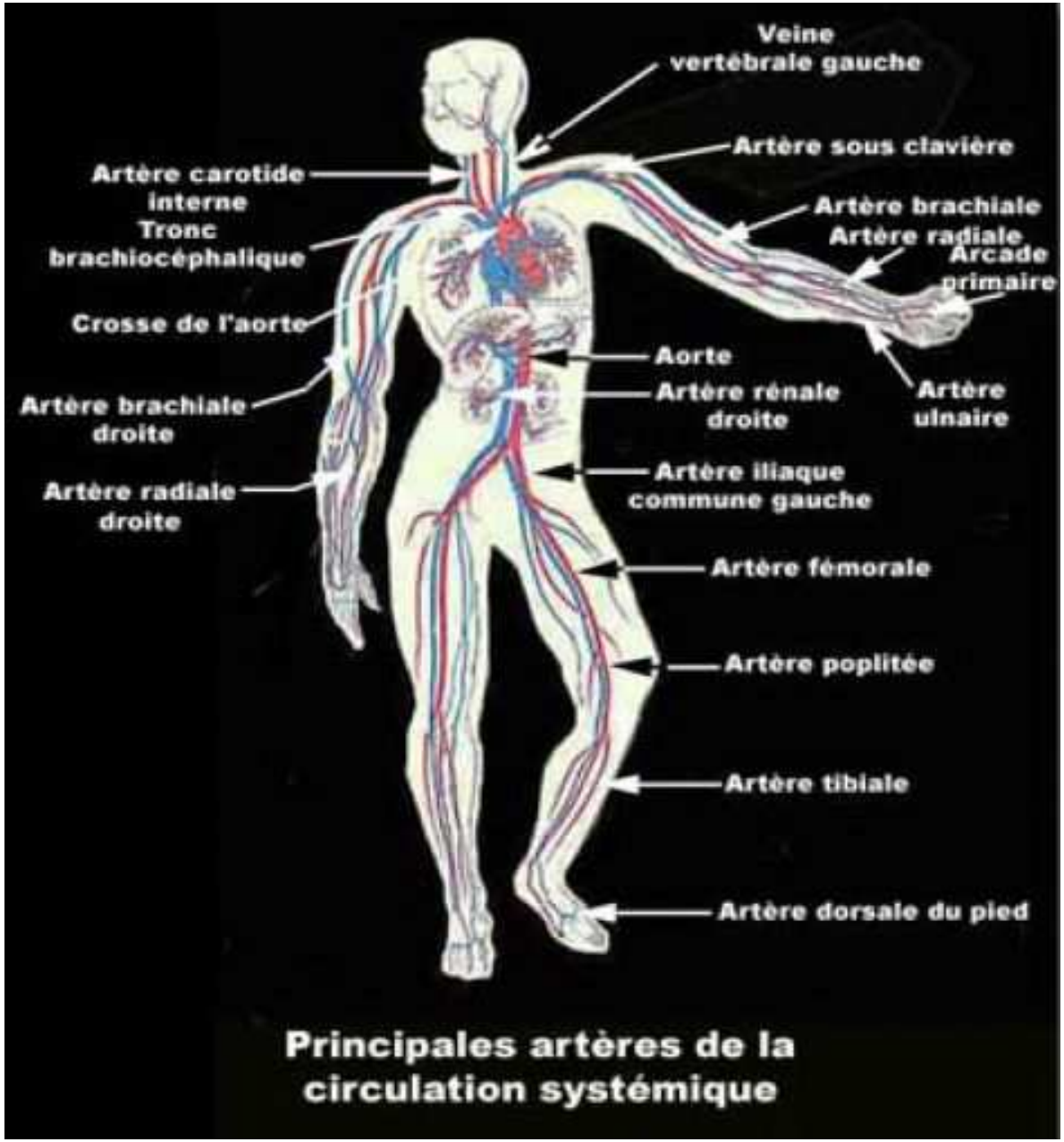
Veine vertébrale gauche
Artère sous clavière
Artère carotide interne
Tronc brachiocéphalique
Artère brachiale
Artère radiale
Arcade primaire
Crosse de l'aorte
Aorte
Artère rénale droite
Artère ulnaire
Artère brachiale droite
Artère radiale droite
Artère iliaque commune gauche
Artère fémorale
Artère poplitée
Artère tibiale
Artère dorsale du pied
Principales artères de la circulation systémique

CD : Artère coronaire droite.
1 : Artère du noeud sinusal.
2 : Artère du Conus.
3 : Artère ventriculaire antérieure.
4 : Artère marginale antérieure du bord droit.
5 : Artère interventriculaire postérieure.
6 : Artère rétroventriculaire gauche.
7 : Artère du noeud auriculo-ventriculaire.
CG : Tronc commun de l'artère coronaire gauche.
C : Artère circonflexe.
IVA : Artère interventriculaire antérieure.
8 : Artère diagonale
9 : Artères septales.

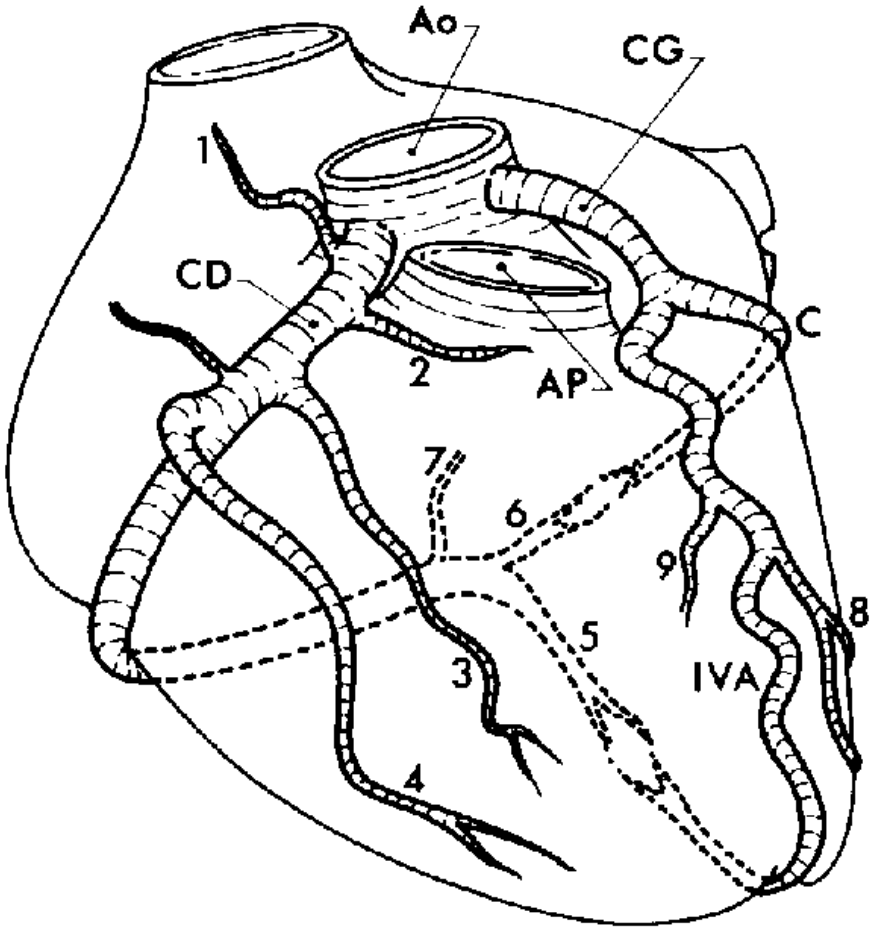

La douleur thoracique

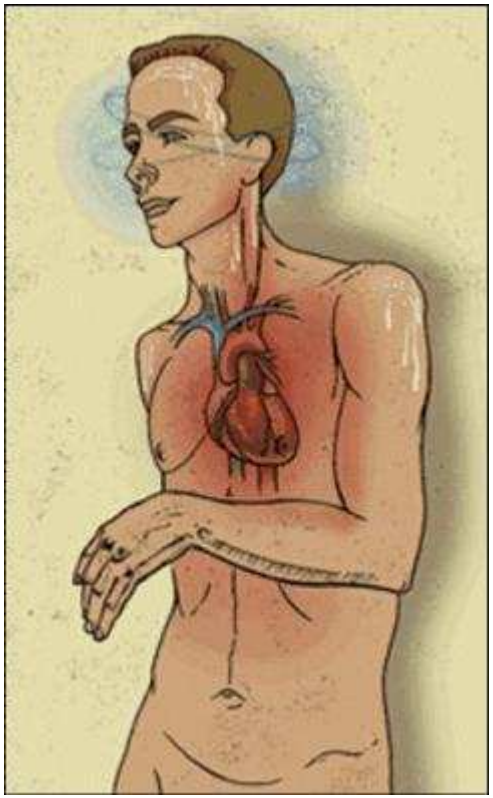

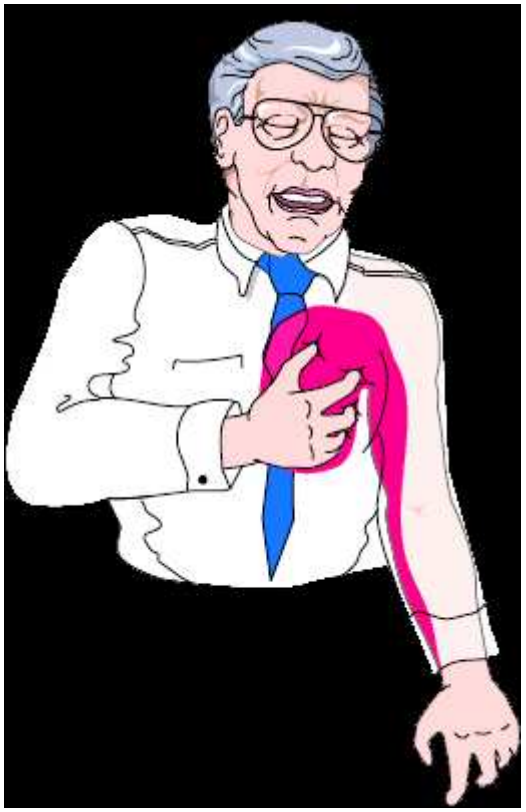



Processus obstructif cérébral

- **Anatomie, vascularisation, physiologie système nerveux centrale et périphérique à revoir, pour comprendre les répercutions d'une obstruction d'un vaisseau irriguant le système nerveux central.**

- **Le tissu cérébral non irrigué, va manquer d'oxygène .**
- **Conséquences: lésions cérébrales ischémique en aval de l'obstacle, souffrance cérébrale, troubles neurologiques = Urgences++**
- **L'hémorragie cérébrale constitue une obstruction également.**

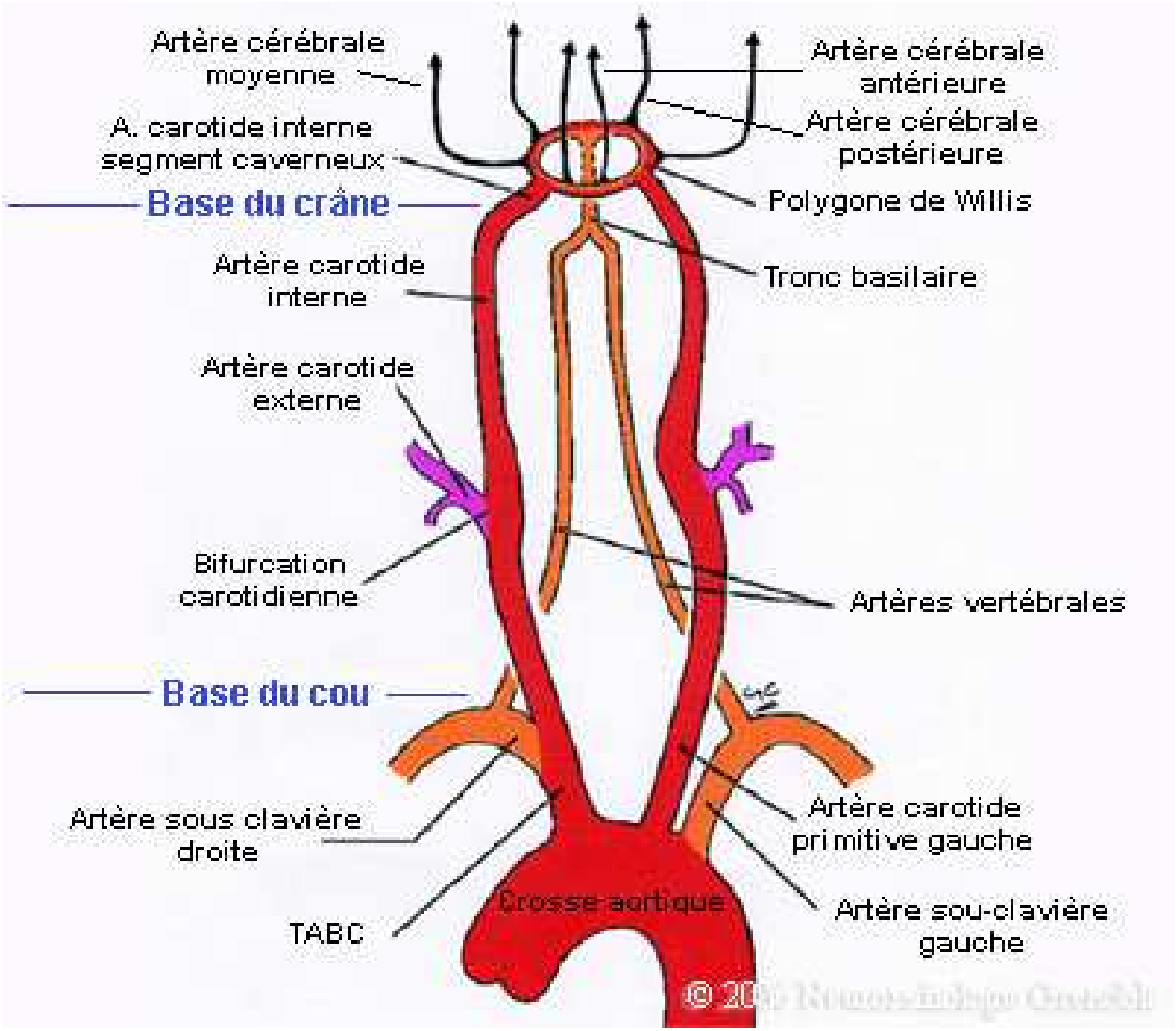
Artère cérébrale moyenne
Artère cérébrale antérieure
A. carotide interne segment caverneux
Artère cérébrale postérieure
Base du crâne
Polygone de Willis
Artère carotide interne
Tronc basilaire
Artère carotide externe
Bifurcation carotidienne
Artères vertébrales
Base du cou
Artère sous clavière droite
Artère carotide primitive gauche
Crosse aortique
TABC
Artère sou-clavière gauche

Vascularisation cérébrale

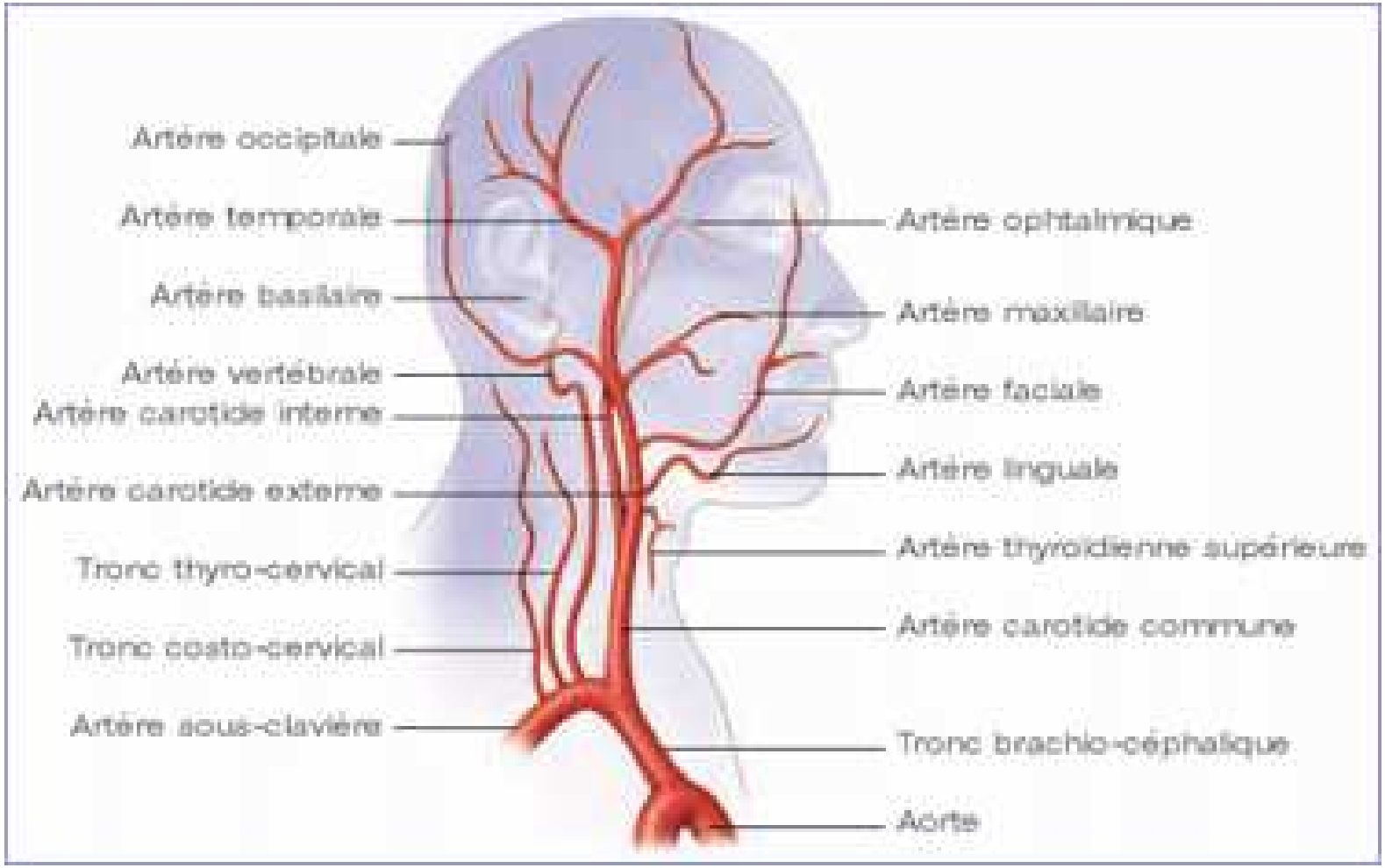

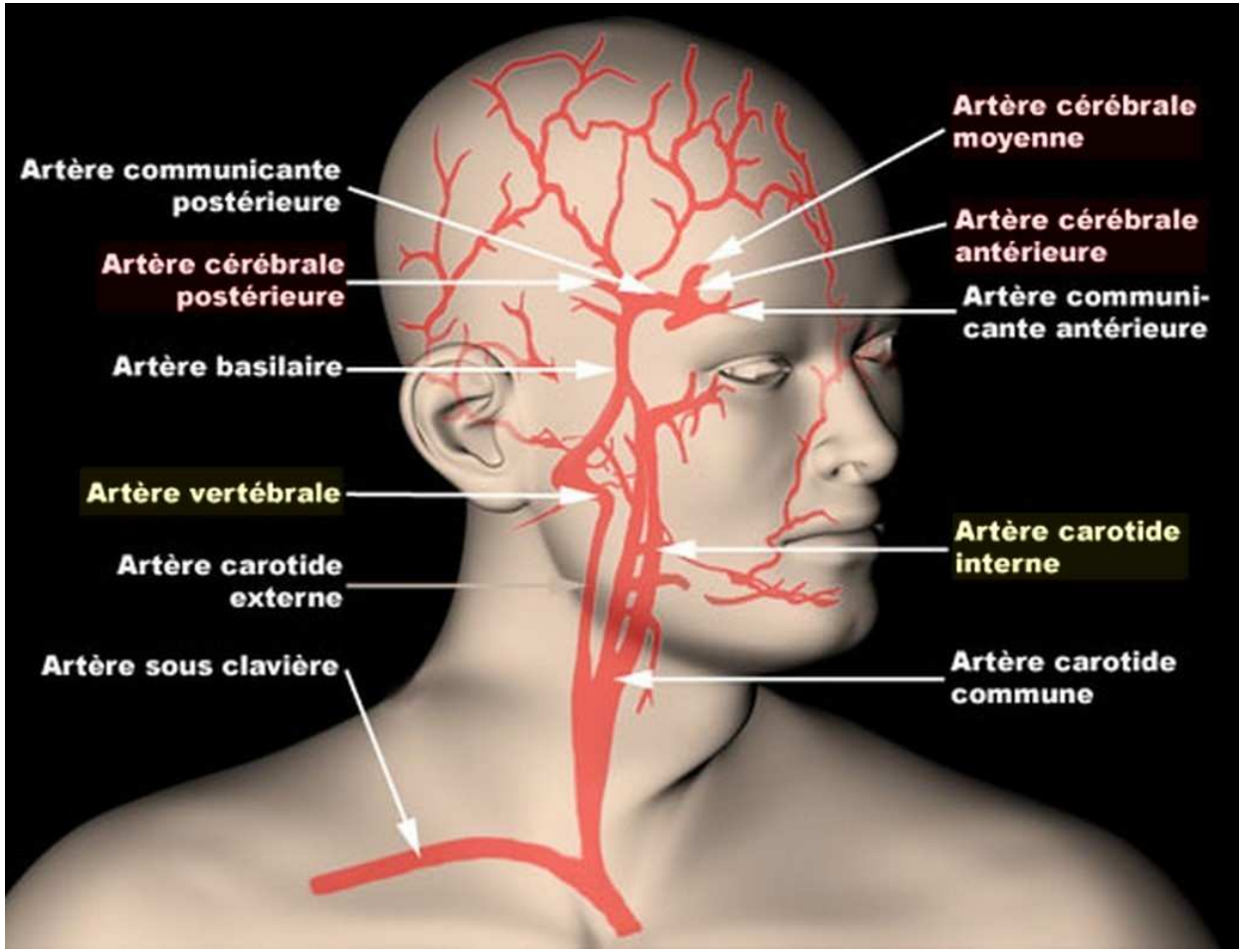
Artère communicante postérieure
Artère cérébrale postérieure
Artère basilaire
Artère vertébrale
Artère carotide externe
Artère sous clavière
Artère cérébrale moyenne
Artère cérébrale antérieure
Artère communicante antérieure
Artère carotide interne
Artère carotide commune

Allodocteurs.fr

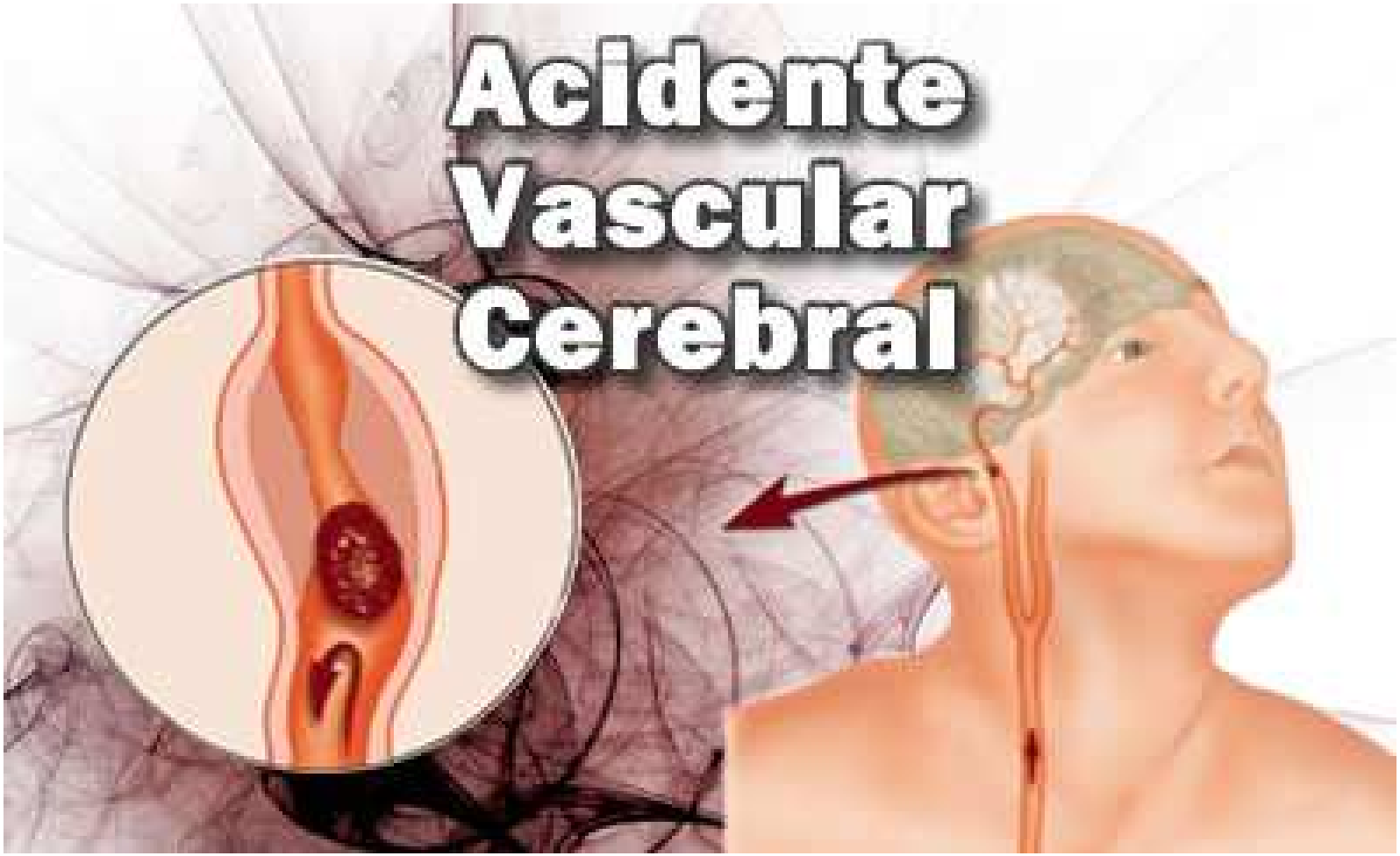
Acidente
Vascular
Cerebral

Messages de prévention AXE: ?

L'INFARCTUS DU MYOCARDE EST UNE GRANDE URGENCE

Vous ressentez
brutalement
une **douleur** *
au milieu
de la poitrine

* douleur persistante de plus de 15 minutes

COMPOSEZ VITE LE 15

L'ACCIDENT VASCULAIRE CÉRÉBRAL EST UNE GRANDE URGENCE

Vous ressentez
brutalement
une **faiblesse**
d'un côté
du corps

COMPOSEZ VITE LE 15

Obstruction veineuse

- Le sang remonte vers le cœur par les veines
- Les veines ont des valves (anti-retour)
- **Si le sang stagne, il peut y avoir formation d'un caillot qui provoque localement une thrombose veineuse** superficielle ou profonde (phlébite).
- Cette stagnation de sang provoque une douleur importante localement.
- L'examen de choix est l'échodoppler veineux des membres (inférieurs, ou supérieurs)., cela permet une vision de l'obstacle, sorte de sonar, et selon l'enregistrement de la vitesse de retour dans la veine, on peut localiser le caillot

Thrombose veineuse

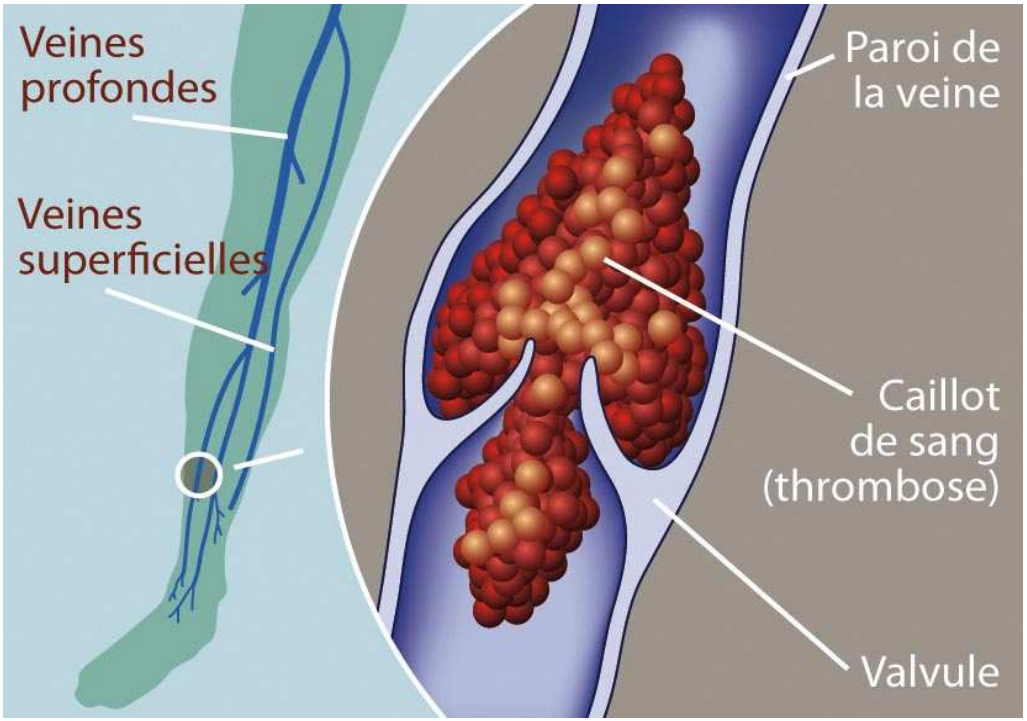

EP = EMBOLIE PULMONAIRE

- Le thrombus constitué localement dans une veine peut emboliser et aller vers l’artère pulmonaire et boucher une ramification artère pulmonaire
- Signes douloureux thoracique, troubles oxygénation.

Embolie pulmaire

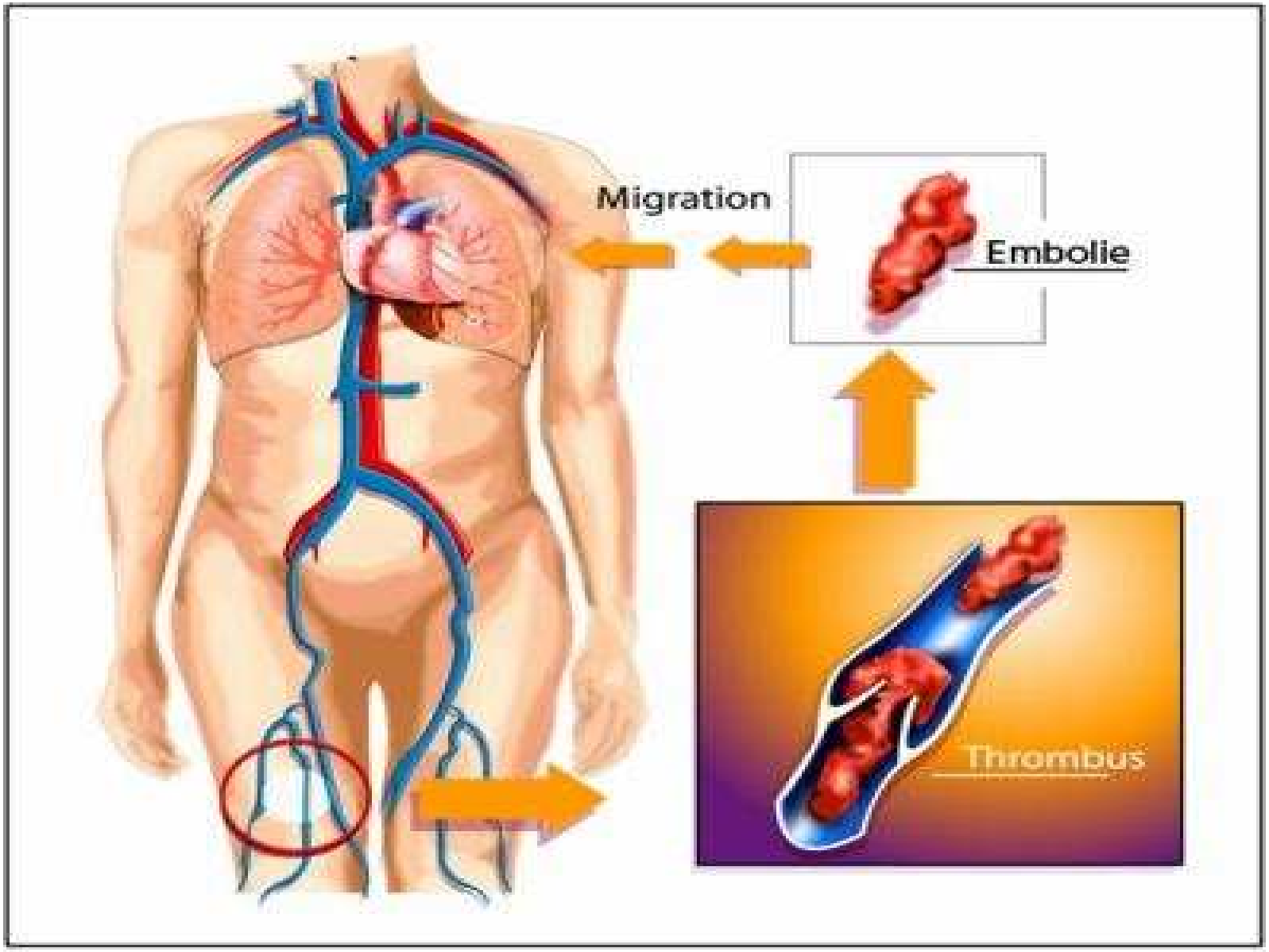

Obstruction respiratoire

- Anatomie :

Nez/bouche – pharynx – larynx-trachée-bronches – bronchioles alvéoles

L’air entre et sort par les mêmes voies aériennes

Fonction de maintenir taux oxygène constant, élimination déchet (CO_2)

Si obstruction des voies aériennes, défaut d’hématose, répercussion sur l’ensemble de l’organisme

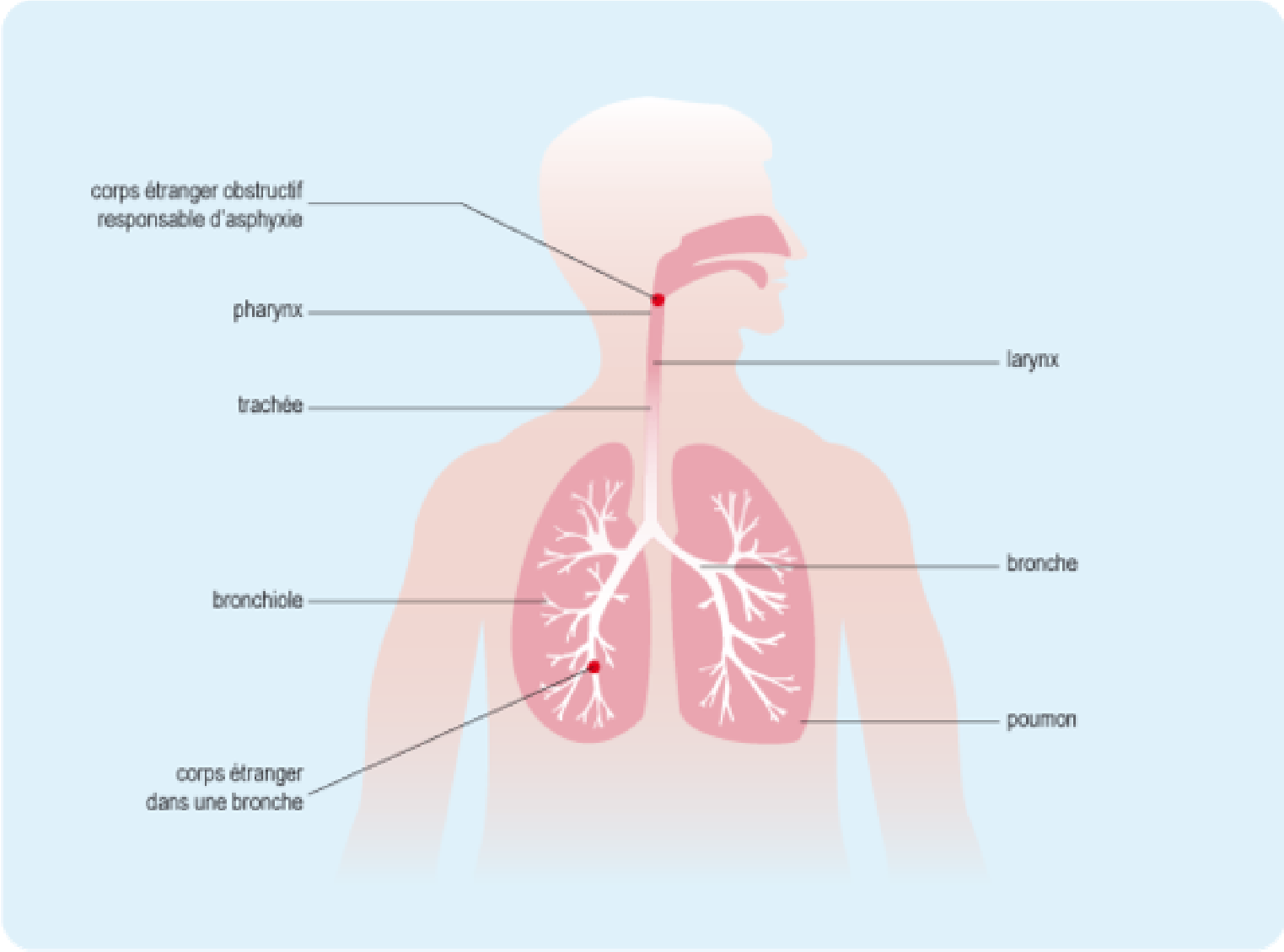
corps étranger obstructif
responsable d'asphyxie
pharynx
trachée
bronchiole
corps étranger
dans une bronche
larynx
bronche
poumon

Obstruction respiratoire

- Obstruction à différents niveaux
- Obstruction par différents processus:
- - œdème (réaction inflammatoire)
- -épaississement de la paroi bronchique ,
- -bronchospasme
- -hypersécretion de mucosités,
- Corps étranger…

Asthme - Bronches inflammatoires

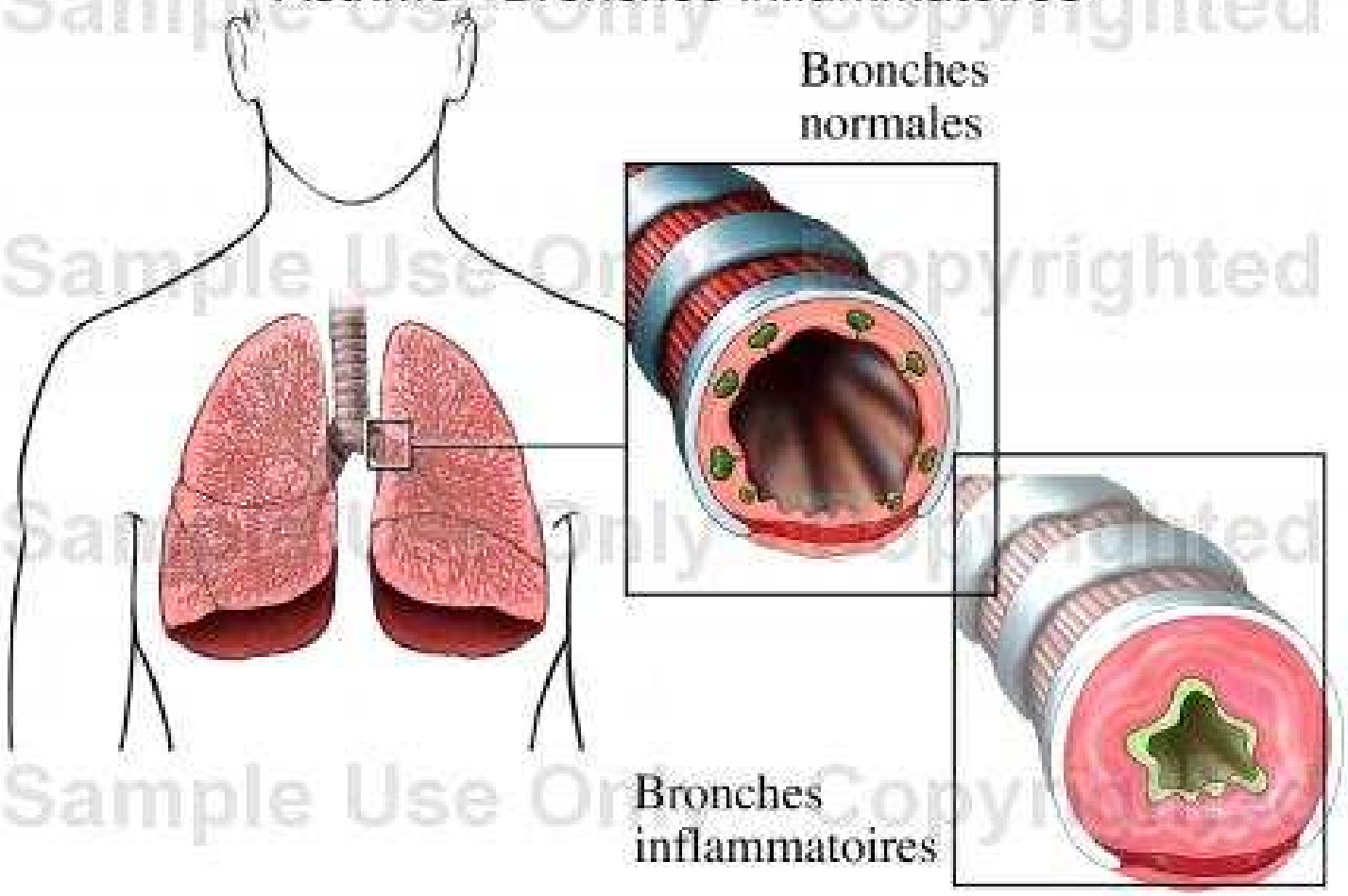

Sample Use Only - Copyrighted

FACTEURS DÉCLENCHANTS

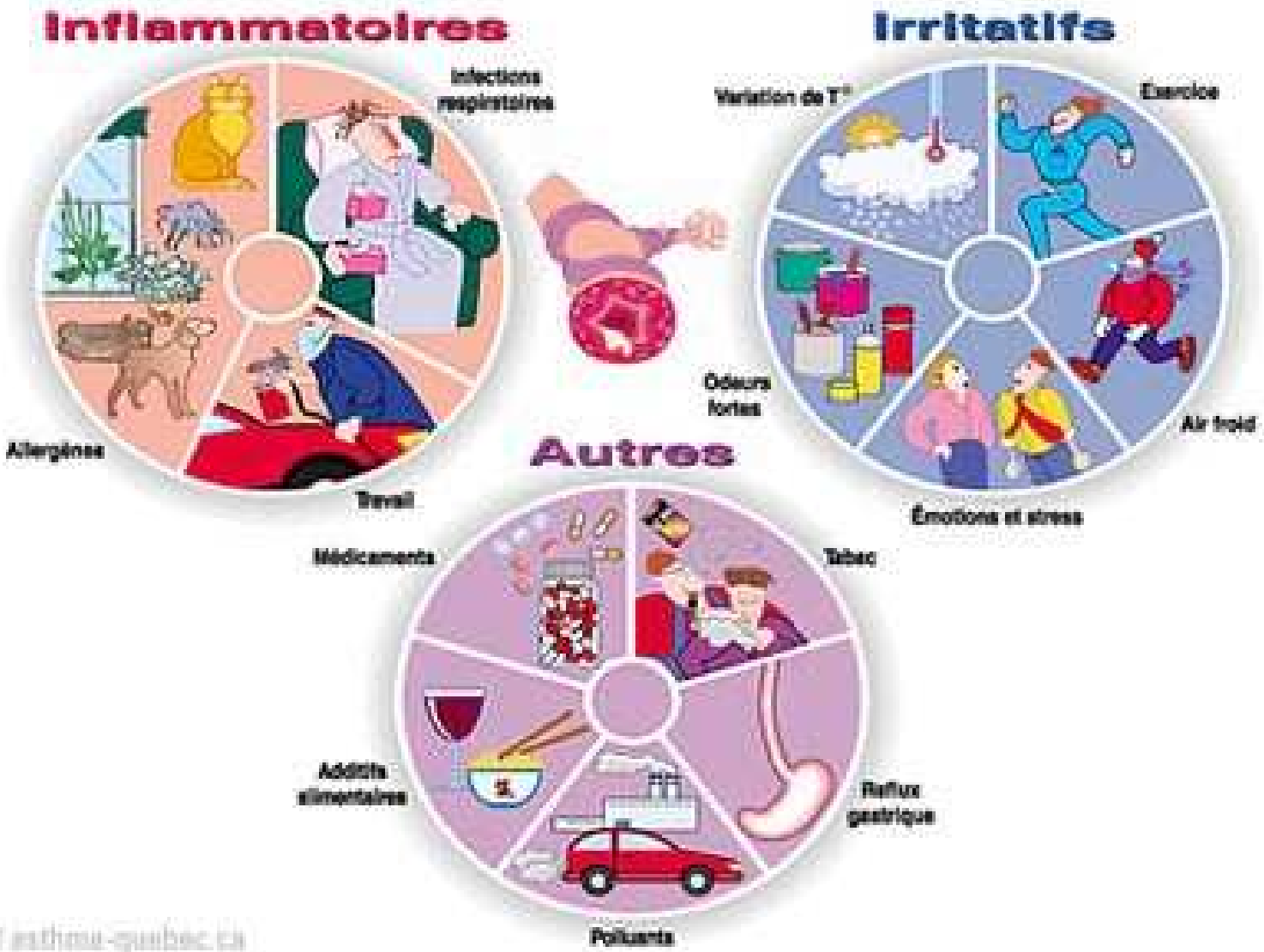

© asthme-quebec.ca

La crise d'asthme

2 types de réponse lors d'une exposition à un facteur déclenchant

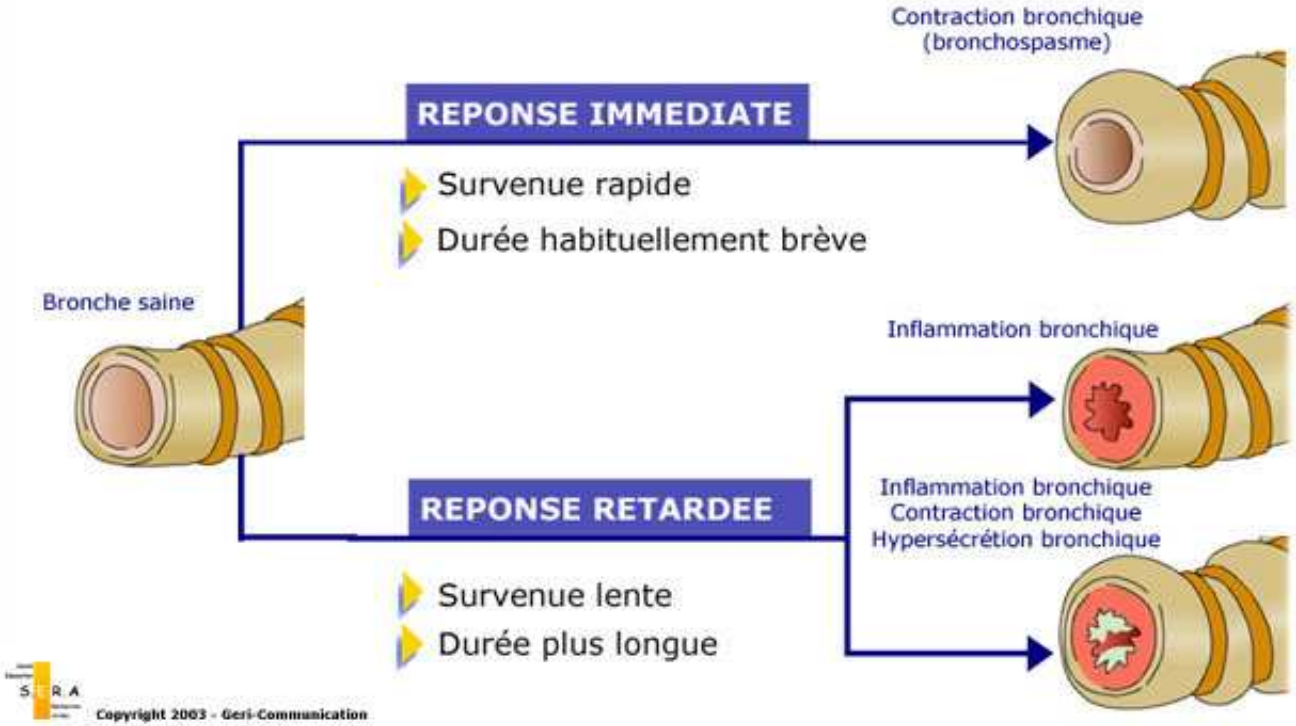

Copyright 2003 - Geri-Communication

ASTHME

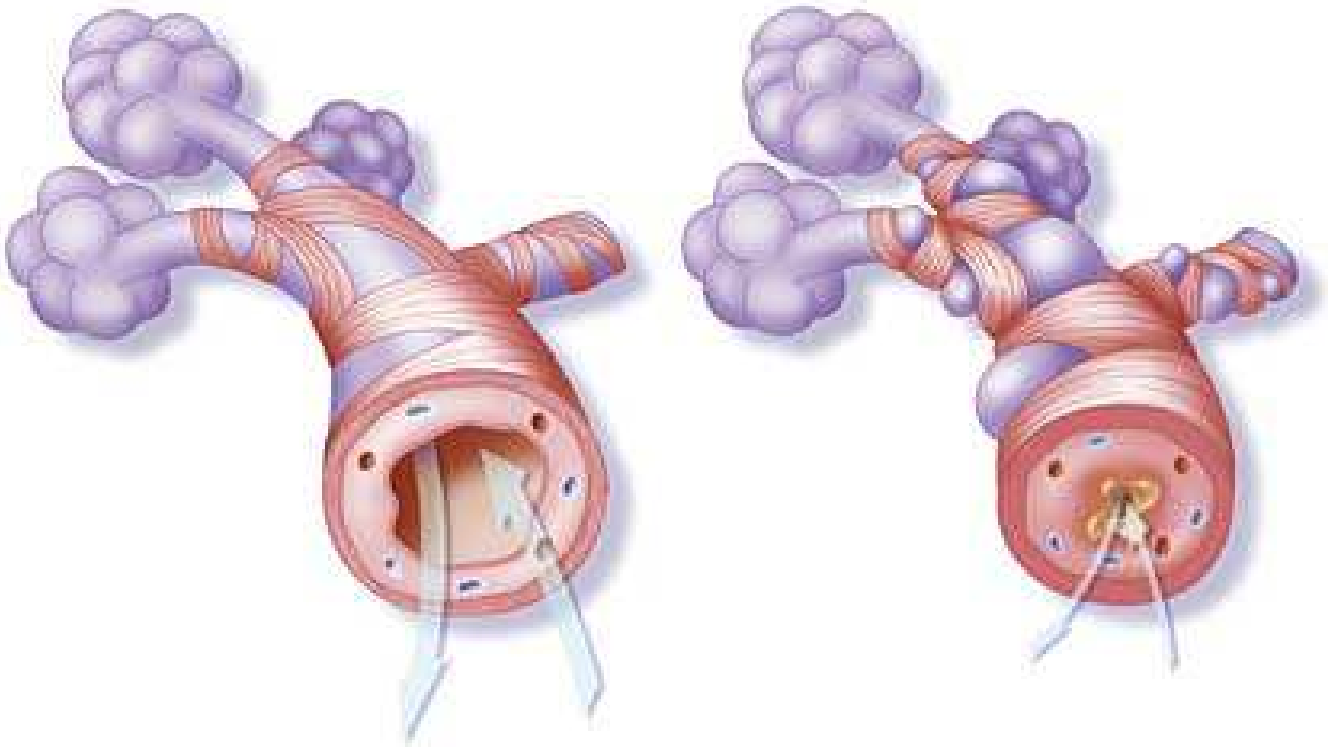

Bronche saine

Bronche durant une crise d'asthme

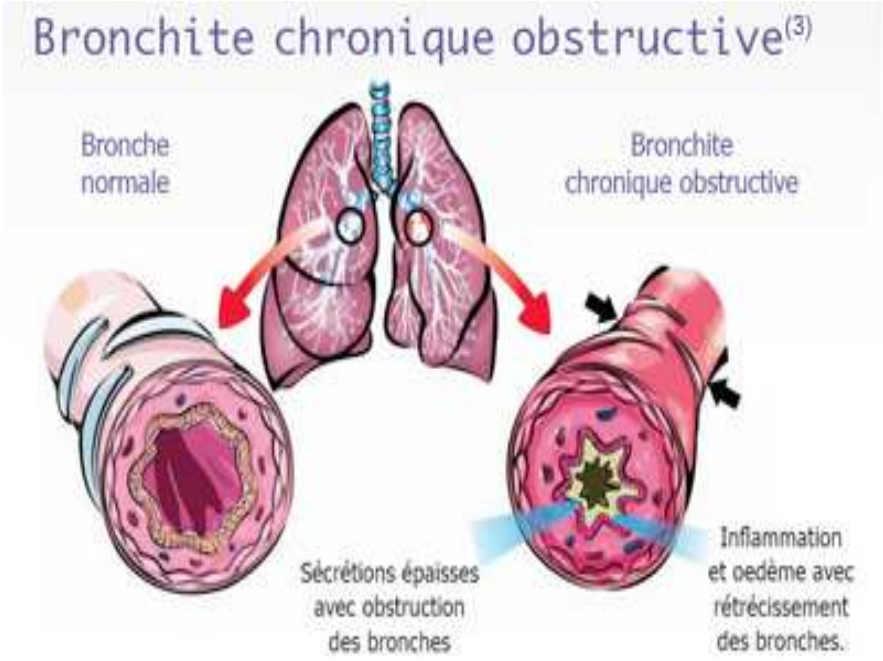
Bronchite chronique obstructive(3)
Bronche normale
Bronchite chronique obstructive
Sécrétions épaisses avec obstruction des bronches
Inflammation et oedème avec rétrécissement des bronches.

Effets de la BPCO sur les voies respiratoires
voies respiratoires normales
voies respiratoires lors d'une BPCO avec épaississement des parois et mucus
voies respiratoires lors d'une BPCO avec spasme musculaire

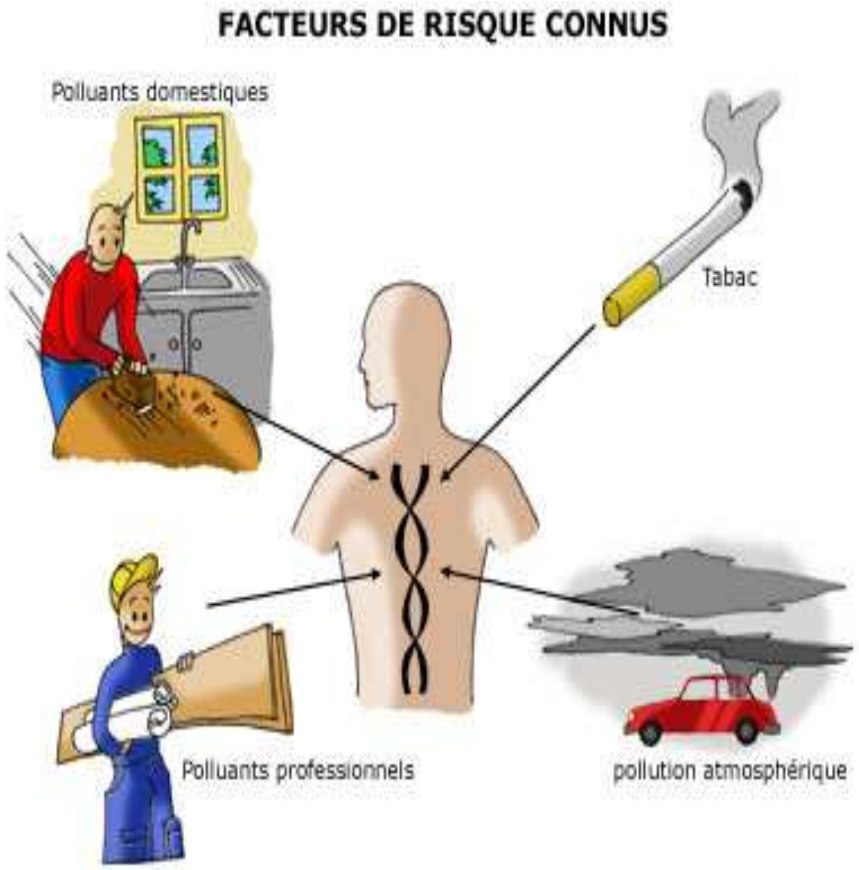
FACTEURS DE RISQUE CONNUS
Polluants domestiques
Tabac
Polluants professionnels
pollution atmosphérique

BPCO

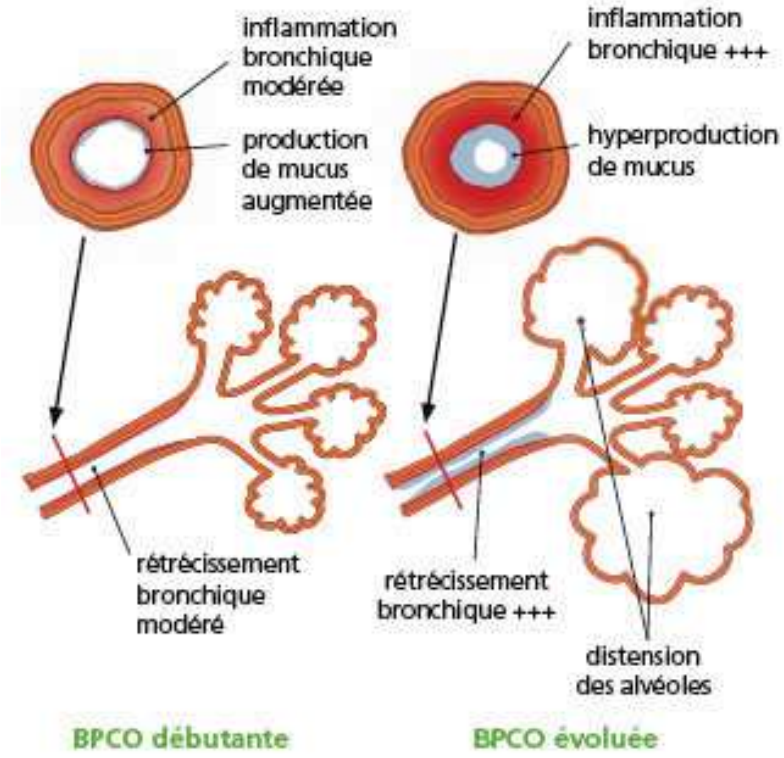
inflammation bronchique modérée
production de mucus augmentée
inflammation bronchique +++
hyperproduction de mucus
rétrécissement bronchique modéré
rétrécissement bronchique +++
distension des alvéoles
BPCO débutante
BPCO évoluée

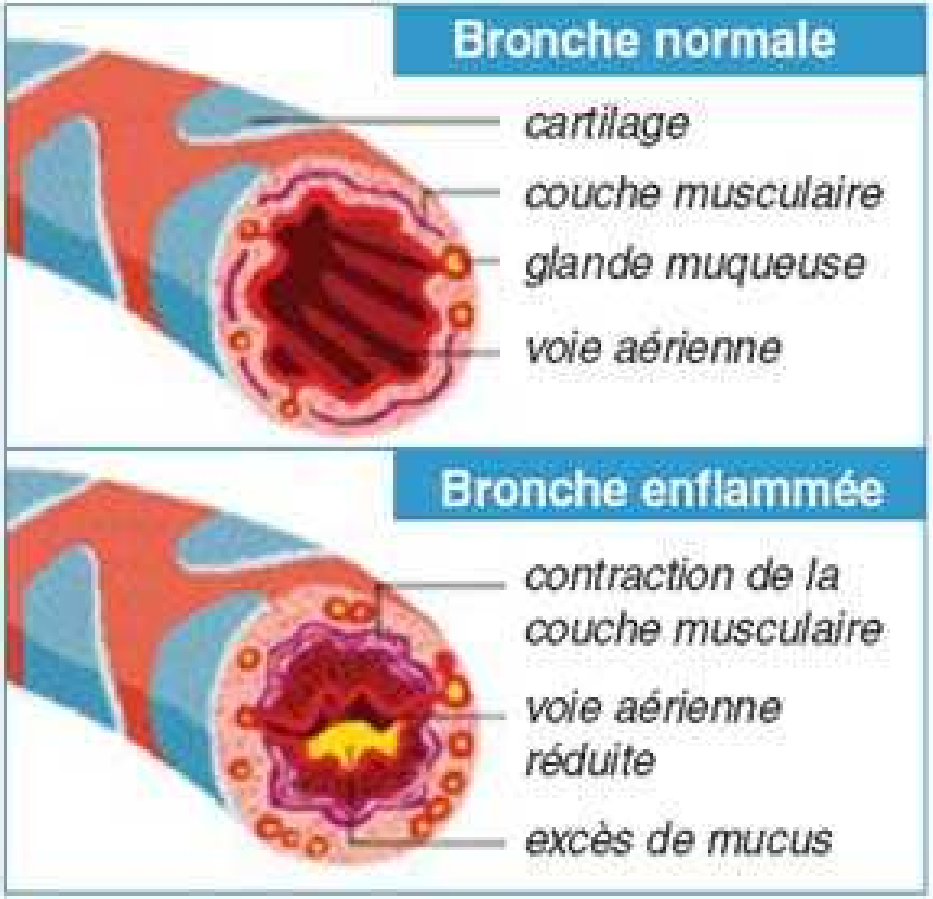
Bronche normale
cartilage
couche musculaire
glande muqueuse
voie aérienne
Bronche enflammée
contraction de la couche musculaire
voie aérienne réduite
excès de mucus

Corps étranger dans bronche

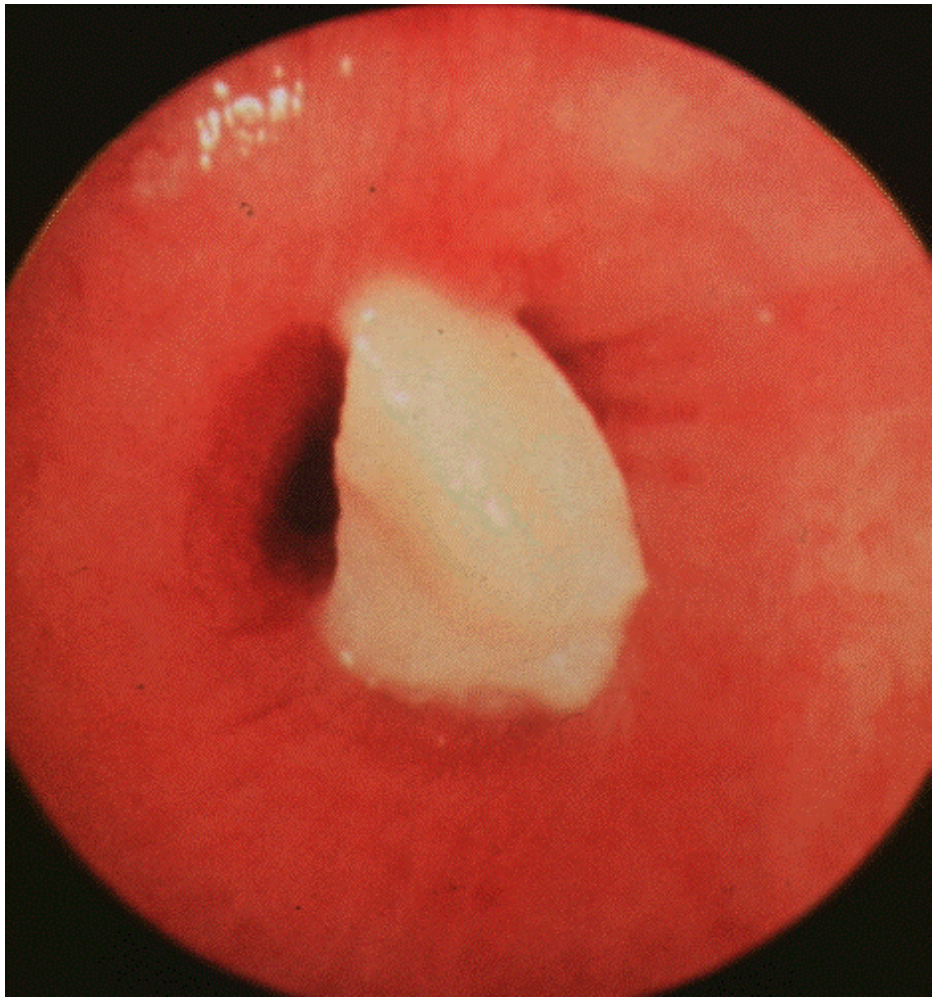

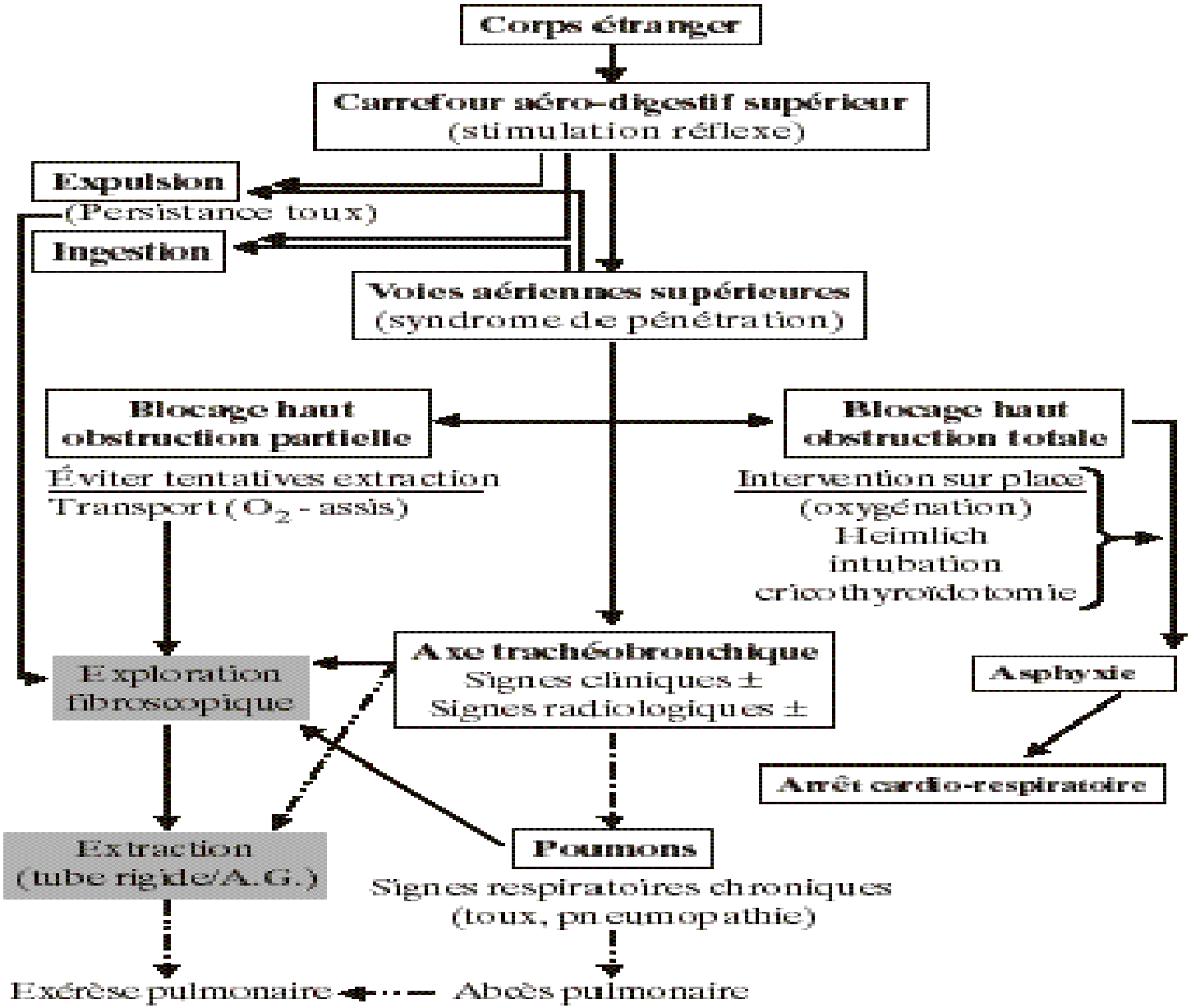
Corps étranger
Carrefour aéro-digestif supérieur
(stimulation réflexe)
Expulsion
(Persistance toux)
Ingestion
Voies aériennes supérieures
(syndrome de pénétration)
Blocage haut
obstruction partielle
Éviter tentatives extraction
Transport (O_2 - assis)
Blocage haut
obstruction totale
Intervention sur place
(oxygénation)
Heimlich
intubation
cricothyroïdotomie
Exploration
fibroscopique
Axe trachéobronchique
Signes cliniques ±
Signes radiologiques ±
Asphyxie
Arrêt cardio-respiratoire
Extraction
(tube rigide/A.G.)
Poumons
Signes respiratoires chroniques
(toux, pneumopathie)
Exérèse pulmonaire
Abcès pulmonaire

Le processus obstructif au quotidien

- Dans chaque processus obstructif, les connaissances en anatomie et physiologie, permettent une compréhension de la physiopathologie de l’obstruction.
- Dès que l’on comprend comment s’écoule le bol alimentaire liquide, comment le sang passe d’un organe à l’autre.. On comprend quand il y a un obstacle sur le trajet : accumulation en amont,et plus rien après.

- méthode d’analyse de problème nécessaire
- Adopter une rigueur – toujours la même pour ne rien oublier
- Examen clinique **précis** + paramètres vitaux
- Douleur localisation, intensité, type
- Psychologie de la personne soignée
- Mode de vie
- ATCD,
- traitement
- **sont à prendre en compte**

En gynéco –obstétrique: la GEU

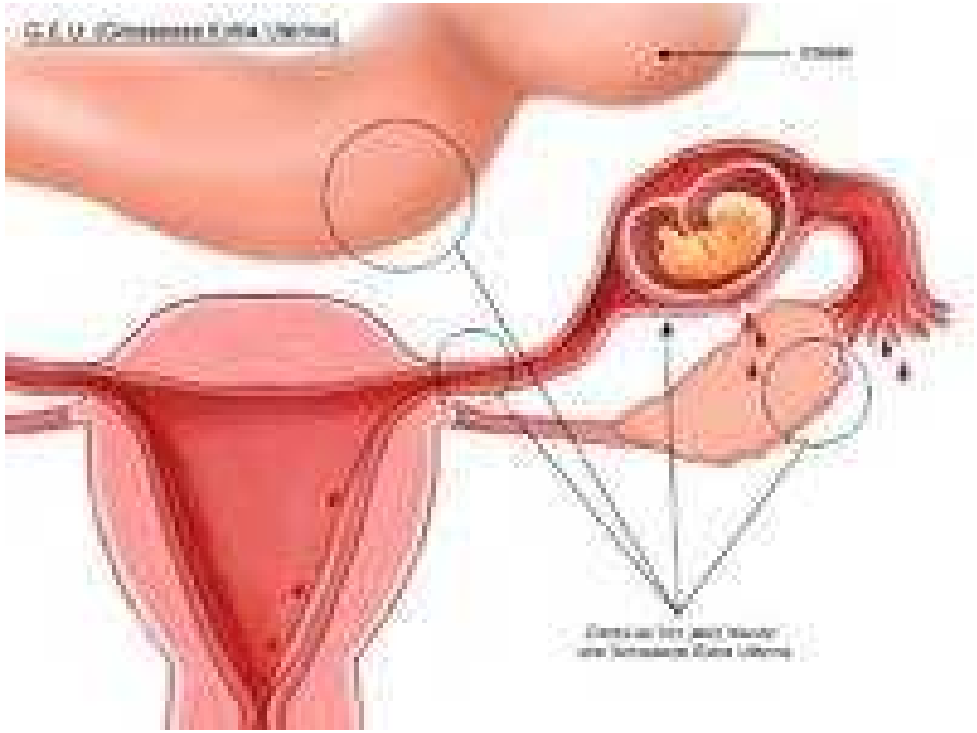

En digestif :Obstacle au niveau œsophage –
Corps étranger **œsophage** (pièce de monnaie extraction (C)

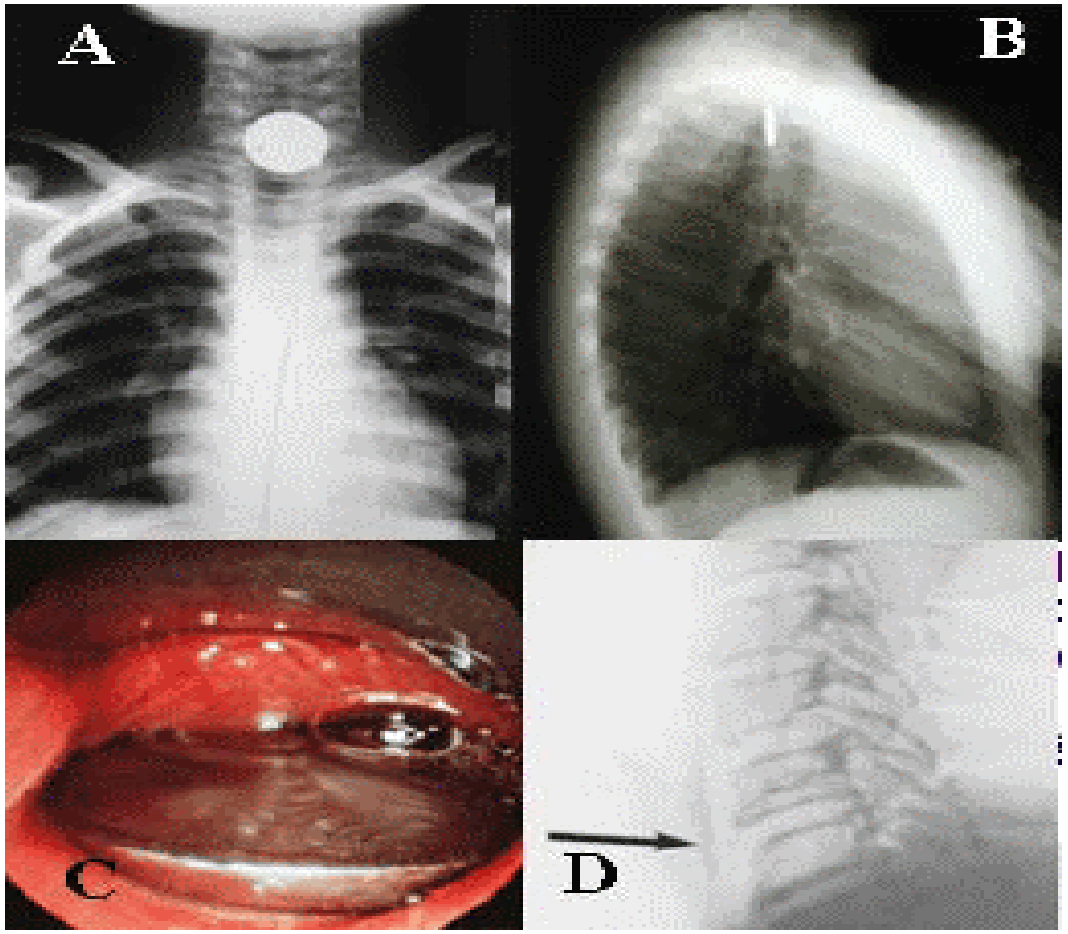

sources

Extraits retranscrits d’une Présentation 2.8 orale faite par Dr Amour pour UPMC Paris en 2010-2011

Images Google